Beiträge

zur

Anatomie und Pathologie

des Glaskörpers.

Von

Dr. Herzog Carl in Bayern.

Hierzu Tafel I., II., III., IV.

Separat-Abdruck aus v. Graefe's Archiv für Ophthalmologie, XXV, 3.

BERLIN, 1879.

Verlag von Hermann Peters,

Mohrenstr. 28.

Beiträge zur Anatomie und Pathologie des Glaskörpers.

Von

Dr. Herzog Carl in Bayern.

Hierzu Tafel I., II., III., IV.

Wenn ich die Resultate der von mir in den letzten Monaten angestellten mikroskopischen Untersuchungen veröffentliche wegen des Interesses, das sie in mancher Beziehung bieten dürften, so fühle ich mich verpflichtet, denjenigen Herren, die mich durch Zusendung reichen und seltenen Materials in so freundlich entgegenkommender Weise unterstützt haben, meinen Dank auszusprechen Vor Allem aber muss ich des grossen Antheils gedenken, der an den erzielten Resultaten meinem gelehrten Freunde, Herrn Prof. Iwanoff, gebührt. Er hat nicht nur eifrig mitgewirkt bei den Untersuchungen, sondern er hat deren Richtung vielfach bestimmt und geleitet, so dass ich wohl sagen darf, wenn den erzielten Resultaten ein Werth beizulegen ist, so hat die wissenschaftliche Welt eine neue Schuld des Dankes gegenüber dem Herrn Prof. Iwanoff, dem ich meinerseits für die

mir gewährte Unterstützung aufrichtig und wiederholt zu danken verpflichtet bin.

Jedem, welcher sich mit pathologischer Anatomie des Auges beschäftigt hat, ist es bekannt, dass bei der Eröffnung dieses Organs vor Allem der Glaskörper die Aufmerksamkeit des Untersuchers auf sich lenkt und die dringendste Forderung auf möglichst rasche mikroskopische Verwerthung stellt. Denn der Glaskörper eines wenn auch nur einige Tage geöffneten Bulbus unterliegt selbst in Müller'scher Flüssigkeit solchen Veränderungen, dass er sich zu genauer Untersuchung nicht mehr eignet. Die erhärtende Flüssigkeit wirkt in diesem Falle stärker verändernd auf das Corpus vitreum ein; es bilden sich Niederschläge aus den benachbarten Geweben u. s. f. Deshalb muss als Regel festgestellt werden, dass nur dann die Untersuchung des Glaskörpers von gröberen Fehlern gesichert ist, wenn dieselbe unverzüglich vorgenommen wird.

Bei dem Umstande, dass der Glaskörper sich dem Untersucher bei jeder Section des Auges gleichsam als erstes Bild aufdrängt, bei der Erkenntniss des hohen Interesses, welche die Beantwortung der noch Vielen unentwirrten Fragen in demselben nicht nur dem Anatomen, sondern auch dem Kliniker bringen mussten, waren gewiss seine histologischen und pathologischen Verhältnisse von jeher der Gegenstand eifriger Forschung. Wenn trotzdem unsere Kenntniss über diese Prozesse eine mangelhafte, wenn die Literatur noch eine spärliche ist, so liegt der Grund hierfür nur in der grossen Schwierigkeit, bei seiner Untersuchung genaue und bestimmte Resultate zu erhalten. Mit dieser Schwierigkeit möge auch das bescheidene Ergebniss meiner Arbeit entschuldigt werden.

Meine Untersuchungen führten mich zur näheren Betrachtung folgender pathologischer Zustände:

Ablösung des Glaskörpers;

Beziehungen der Limitans hyaloidea bei derselben;

In einigen Fällen von Glaskörperablösung Endothelbildung auf der Innenfläche der Limitans;

Regeneration des Glaskörpers bei Ablösung desselben;

Entzündliche Processe im Glaskörper;

Erweiterung der Lymphspalten in demselben mit nachfolgender Bildung von Hohlräumen.

Alles das ist unvollständig und in aphoristischer Weise mitgetheilt; es sind so zu sagen die ersten Antworten auf die Fragen, welche sich von selbst bei der Section der Bulbi stellten.

Dass diese Antworten nicht gleich erschöpfend ausfallen konnten, versteht sich von selbst. Viel Zeit und Arbeit, reiche Mittel an Material werden zur vollständigen Erreichung des Zieles nöthig sein. Die Hoffnung, dass die vorliegenden Untersuchungen als ein kleiner Beitrag zur Erreichung dieses Zieles eine nachsichtige und wohlwollende Beurtheilung der Fachgenossen finden möchten, ermuthigte mich, die Ergebnisse derselben trotz ihrer Unvollständigkeit denselben hier mitzutheilen.

Es ist nicht meine Absicht, in der folgenden Mittheilung die Ablösung des Glaskörpers als solche zu besprechen, denn die Thatsache ihrer Existenz kann nach den eingehenden und exacten Beobachtungen, welche diesem Gegenstande gewidmet wurden, keinem Zweifel mehr unterliegen.

Wenn Poncet seinem Erstaunen Ausdruck giebt, dass Auquier an zweiundzwanzig Augen Gelegenheit hatte, die Ablösung des Glaskörpers zu studiren und in Folge dessen die Genauigkeit der Beobachtung bezweifelt, so kann das nur auf einem Missverständniss beruhen. Poncet scheinen die Fälle von Glaskörper-

Ablösung, welche in der deutschen Literatur*) beschrieben sind, entgangen zu sein und war er daher der Meinung, dass vor der Publication der Arbeit von Auquier nur 3—4 Fälle von Glaskörper-Ablösung bekannt waren. Daher auch sein Erstaunen über die Menge von Fällen dieses doch so seltenen Processes, welche plötzlich von Lyon aus in die Literatur gebracht wurden.

Er reihte, die Genauigkeit der Untersuchungen anzweifelnd, diese Fälle in die Synchysis corporis vitrei ein. Aber die Synchysis ist ein so wenig bezeichnender Ausdruck, dass es nicht als berechtigt erscheint, sie als Gegensatz eines anatomisch so klaren und bestimmten Processes, wie der der Ablösung des Glaskörpers ist, zu stellen. Für mich, ich wiederhole es, unterliegt die Existenz der Ablösung des Glaskörpers keinem Zweifel und habe ich mir nur die Aufgabe gestellt, einige Worte über die Veränderungen mitzutheilen, welche ich bei der Glaskörper-Ablösung in diesem selbst, sowie in der Retina und besonders in der Limitans gefunden habe.

Auquier**) setzt an die Spitze seines Werkes die Worte: „Connaitre l'anatomie et la physiologie d'un organe sain, est une condition indispensable pour écrire avec quelque précision son histoire pathologique. Cette règle ne souffre pas d'exceptions c'est une loi médicale."

Diese Worte sind zu unterschreiben, nur scheint mir der Autor ihnen nicht überall nachgekommen zu sein.

Zur Bestätigung dieser Behauptung will ich nur zwei Beispiele anführen, welche ich aus mehreren herauswähle.

---

*) Iwanoff: Beiträge zur normalen und pathologischen Anatomie. Archiv für Ophthalm. von Graefe. Bd. XV., Abth. II.

**) Le décollement hyaloidien par Auquier. Paris 1878.

Der Verfasser kann sich nicht befreunden mit der nach seiner Ansicht irrthümlichen Anschauung von Merkel, Iwanoff, Henle u. s. w. pag. 23: „que l'hyaloide trouvée sur le corps vitré dépouillé de la rétine n'est autre chose que la limitante interne."

„On sait", sagt er, „en effet aujourd'hui que la limitante est formée par l'épanouissement des fibres radiaires. Il est difficile de croire que les fibres de Müller se rompent aussi aisément que le pensent certains ophthalmologistes pour laisser la limitante suivre la vitrine, qui ne lui adhère que faiblement. Si l'opinion d'Iwanoff était juste, la limitante envelopperait le vitré dans certains cas de decollement, et sur vingt-deux pièces, que j'ai analysées, une seule présente, en apparence cette disposition."

Nach seiner Auffassung ist also die Limitans interna nur Schwalbe's Margo limitans; gleichzeitig aber existirt für ihn die Hyaloidea auch nicht, denn er sagt an einer anderen Stelle, pag. 29: „il n'existe pas, en realité, de capsule hyaloidienne propre et distincte de la vitrine."

Nachdem er eine Membran übersieht, deren Existenz von keinem Anatomen in Zweifel gezogen wird und über welche nur noch die Meinungsverschiedenheit besteht, ob sie der Retina oder dem Glaskörper angehört, glaubt er selbst die grösste Entdeckung gemacht zu haben, indem er hinzufügt: „Le corps vitré est une masse spongieuse, alvéolaire . . . .

„Les cavités alvéolaires sont remplies du sérum qui transsude des vaisseaux oculaires, elles sont tapissées d'un épithélium pavimenteux."

Besonders hervorzuheben ist, dass, nachdem er ein ganzes Buch über Ablösung des Glaskörpers geschrieben, er gerade die einzige Monographie in dieser Frage, im Jahre 1869 in v. Graefe's Archiv erschienen, übersah.

Erst als vorliegende Arbeit vollendet war, kamen mir Dr. Löwe's „Beiträge zur Anatomie des Auges" zu. In jener sehr interessanten Arbeit ist für die in diesen Zeilen behandelten Fragen die Entdeckung der hinteren Glaskörperspalte besonders wichtig. Löwe hat übrigens schon vor einem Jahre eine vorläufige Mittheilung über dieselbe gemacht und nannte sie damals „dritte Augenkammer*)."

Die Resultate, welche Löwe durch Untersuchung an Kaninchenaugen gewonnen, können hier nicht näher berücksichtigt werden, nachdem dieses Material nicht in den Bereich meiner Arbeit gezogen wurde.

Dagegen kann ich mich der Ansicht, dass die Glaskörperspalte sich im menschlichen Auge bei jungen Individuen finde und bei alten Leuten sehr grosse Ausdehnung gewinne, nicht anschliessen.

Ich hatte Gelegenheit, viele Augen von jungen und alten Individuen (bis zu 80 Jahren) zu untersuchen, habe aber weder im normalen, noch sogar im cataractösen Bulbus jemals eine Spur davon gesehen.

Es scheint dem Autor für eine so wichtige Entdeckung das entsprechend grosse Material gemangelt zu haben, da er selbst schreibt**):

„Ich habe bis jetzt Gelegenheit gehabt, vier normale menschliche Augen zu untersuchen."

Weiter theilt er mit, dass, um die hintere Glaskörperspalte zu sehen, vor Allem der Glaskörper selbst erhärtet sein muss. Dazu hält er es für nöthig, die Bulbi wenigstens $1^1/_2$ Jahre in der Erhärtungsflüssigkeit liegen zu lassen, wozu er für jedes Auge mehrere Liter Flüssigkeit verwendet. Die Härtung beginne zweck-

*) Centralbl. f. d. med. Wissensch. 1878. Nr. 9.

**) Archiv für mikroskopische Anatomie. Band XV., Heft 4, S. 557.

mässig in einer 1proc. Lösung von doppeltchromsaurem Kali und steige allmälig bis zu einer kalt gesättigten Solution. Aber Alles das genüge noch nicht, finde man beim Aufschneiden, dass der Glaskörper eine homogene gallertartige hell durchsichtige Masse darstellt, so habe man zu früh untersucht.

Streng genommen hat sich der Verfasser durch seine Methode jeder Einwendung auf $1^1/_2$ bis zwei Jahre entzogen.

Nichtsdestoweniger möchte ich mir erlauben, schon jetzt einige Bemerkungen über diese Entdeckung zu machen.

Durch die oben erwähnte vorläufige Mittheilung Löwe's aufmerksam gemacht, habe ich bei der Section jedes einzelnen Bulbus, deren ich mehr als 100 enucleirt und in Müller'scher Flüssigkeit während einiger Wochen bis zu drei Jahren erhärtet, geöffnet habe, immer sehr genau auf die relative Lage des Corpus vitr. zu der Papil. nerv. opt. geachtet. Das war für mich um so natürlicher, weil ja die Ablösung des Glaskörpers mich besonders interessiren musste.

Aber bei allen diesen Sectionen, mit Ausnahme der Fälle mit Glaskörperablösung (die sich bei diesen 100 Augen ungefähr wie 2 : 10 verhielt) fand sich das Corp. vitr. stets dicht an die Papille angelegt und war keine Spur einer hinteren Glaskörperspalte zu entdecken.

Dem Gedanken, dass die Glaskörperablösung ein Hydrops der hinteren Glaskörperspalte sei, könnte ich mich auch nicht anschliessen, da diese Ablösung in zweierlei Formen auftritt. Entweder wird der ganze hintere Glaskörperabschnitt von der Retina abgehoben, nach vorwärts geschoben, oder der Glaskörper löst sich in Form eines Trichters, dessen Basis nach vorne gerichtet und dessen Hals mit der Papille verwachsen ist, von der Netzhaut ab.

Diese letztere Form könnte aber unmöglich zu Stande kommen, wenn ein Zwischenraum zwischen Papille und Corp. vitr. bestünde.

Der abgelöste Glaskörper ist gewöhnlich bedeutend dichter als der normale. — In den Fällen, wo die Ablösung des Corpus vitr. nicht in Folge von Schrumpfung desselben entsteht (ein Vorgang, welcher sich durch allmälige Umwandlung des Glaskörpers in Bindegewebe charakterisirt und besonders bei Iridocyclitis beobachtet wird), sondern entweder durch Verringerung seiner Masse nach Vorfall desselben, oder durch Vergrösserung des Binnenraumes des Bulbus, bildet der abgelöste Glaskörper immer der Oberfläche parallel laufende deutlich concentrisch gebaute Schichten. Die äusserste Schichte unterscheidet sich von den tieferen dadurch, dass ihre Oberfläche glatter ist und in ihr sich die auch im normalen Glaskörper vorkommenden Zellen wohl erkennen lassen.

Auffallend ist die Hartnäckigkeit, mit der die Zellen sich selbst nach augenscheinlich mehreren Jahren bestehender Glaskörperablösung erhalten. Natürlich ist die Zeit des Bestehens der Ablösung nur approximativ nach der Epoche des Hornhautdurchbruchs und des gleichzeitig damit eintretenden Glaskörperausflusses zu bestimmen. Wenn es mir auch nicht immer möglich war, diesen Zeitpunkt selbst bei den soeben erwähnten Anhaltspunkten zu constatiren, so hatte ich doch Gelegenheit, Bulbi zu untersuchen, an welchen die staphylomatöse Entartung der Cornea schon 5 bis 7 Jahre bestanden hatte und doch in der oberflächlichen Schichte des abgelösten Glaskörpers die oben erwähnten Zellen vollkommen erhalten waren.

In jenen Fällen, in welchen die Glaskörperablösung über die Ora serrata hinaus bis auf die Pars ciliaris

retinae sich erstreckt, waren auch die Fasern der Zonula Zinii mit dem Glaskörper abgetrennt, während die Limitans interna auf der Pars ciliaris retinae zurückblieb, — ein Beweis für die Unabhängigkeit der Zonulafasern von der Limitans (resp. Hyaloidea) einestheils, andererseits für deren Bildung aus dem Glaskörper.

Solche Fälle sind übrigens sehr selten, da selbst bei ausgedehnten Abhebungen dieselben sich meistens an der Ora serrata begrenzen.

Abgesehen von dem rein pathologisch-anatomischen Interesse, welches die Untersuchung der Glaskörperablösungen in den staphylomatösen Augen bietet, liefern gerade diese Bulbi ein unschätzbares Material für die Entscheidung der noch immer unentschiedenen und verwickelten Fragen über die Limitans interna.

Obwohl durch die embryologischen, sowie durch die anatomischen Untersuchungen des entwickelten menschlichen Auges viel zur Beantwortung dieser Frage beigetragen wurde, so scheinen mir die mit Ablösung des Glaskörpers pathologisch veränderten Bulbi besonders geeignet, Aufschlüsse über diese Verhältnisse zu bringen.

Es ist das leicht erklärlich, wenn man bedenkt, dass hier die Natur selbst die Rolle des Experimentators übernimmt und die verschiedensten pathologischen Veränderungen in einer Feinheit und Vielfältigkeit uns vorführt, welche dem physiopathologischen Experiment im Allgemeinen und bei dem uns besonders interessirenden Menschenauge speciell ganz unmöglich ist. Da meine folgenden Mittheilungen sich auf eine richtige Anschauung der Existenz, Herkunft, Funktion und histologischen Bau einer Limitans interna retinae basiren müssen, so sei es mir gestattet, ehe ich zu den Resultaten meiner Untersuchungen übergehe, mit einigen Worten dieses Thema zu berühren.

Die Entdeckung Henle's, dass zwischen Netzhaut und Glaskörper nicht, wie bis dahin allgemein angenommen wurde, zwei Membranen, sondern nur eine, von ihm Limitans hyaloidea genannt, existirt, wurde zum Gegenstand grosser Meinungsverschiedenheit bei Anatomen und Ophthalmologen. Trotzdem die competentesten Forscher sich eingehend mit dieser Frage beschäftigten, sind die Ansichten über dieselbe bis heute noch getheilt. Der Erste, welcher sich der Auffassung Henle's anschloss, war Iwanoff; durch seine Untersuchungen deckte er zuerst die Fehlerquelle auf, aus welcher die Histologen die irrige Ansicht des Bestehens von zwei Membranen schöpften*). Zugleich stellte er fest, dass diese eine Membran „Limitans interna" ein integrirender Bestandtheil der Netzhaut sei, während der Glaskörper keine eigene Umhüllung besitze. Dadurch wird aber der Begriff einer Hyaloidea von selbst hinfällig.

Nach Iwanoff trat Merkel der Ansicht bei, dass die Limitans anatomisch zur Retina gehöre und eine Hyaloidea geläugnet werden müsse.

Lieberkühn**) stimmt insofern mit Henle, Iwanoff und Merkel vollkommen überein, als „Letztere die Limitans hyaloidea als eine einzige Membran ansehen."

„Damit ist nun die Frage noch nicht beantwortet, ob die Limitans hyaloidea ein integrirender Bestandtheil der Netzhaut ist." Im Gegentheil, nach seiner Ansicht ist die Limitans nichts Anderes, als die Grenzschichte des Glaskörpers, mithin hyaloidea.

Er sagt weiter: „Wie Niemand bezweifelt, steht das

---

*) Iwanoff: v. Graefe's Archiv, Bd. XI., Abth. 1, pag. 141.

**) Ueber das Auge des Wirbelthier-Embryo. — Schriften der Gesellschaft zur Beförderung der gesammten Naturwissenschaften. Marburg 1872, S. 344 u. 345.

Gewebe der Kopfplatten durch die Augenspalte mit dem Glaskörper in Zusammenhang; auch bezweifelt Niemand, dass Letzterer ein Product des mittleren Blattes ist. Da nun auch in der nachembryonalen Zeit in der Gefässspalte dieser Zusammenhang erhalten bleibt, so ist hier die Gelegenheit gegeben, die Limitans hyaloidea als eine Fortsetzung des vom mittleren Keim-Blatte abstammenden Gewebes direct wahrzunehmen."

Besonders bestärkt wird Lieberkühn in seinen Ansichten durch die Untersuchungen des Auges der Vögel, wo die von ihm als Hyaloidea benannte Membran immer auf das Pecten übergeht. Schwalbe*) „stimmt mit Henle und Iwanoff in der Annahme nur einer Membran zwischen Margo limitans retinae und Oberfläche des Glaskörpers überein, hält dieselbe aber für dem Glaskörper zugehörig." In Folge dessen also für eine Hyaloidea. Nach seiner Ansicht wäre eine Membrana limitans auszuschliessen und käme nur ein Margo limitans dadurch zu Stande, dass die basalen Ausbreitungen der Stützfasern verwachsen und dadurch der Grenzsaum der Netzhaut gebildet wird. Die Hyaloidea aber bleibt als integrirender Theil des Glaskörpers diesem zuzuerkennen."

Hannover**) ist entschieden gegen die Existenz einer Hyaloidea. Nach seiner Meinung existirt nur die Membrana limitans interna; eine Membran (serös) unabhängig und structurlos mit einer einfachen Epithel-Lage auf ihrer inneren Fläche und keine unterscheidbare, selbstständige Membrana hyaloidea.

Kessler***) schreibt, „dass die Entwicklung der Limitans schon zu der Zeit beginnt, in welcher die innere Lamelle der Augenblase der Linse noch unmittelbar an-

*) Sämisch u. Graefe, Bd. I., S. 458.
**) La rétine de l'homme et des vertébres. 1876. S. 130.
***) Zur Entwickelung des Auges der Wirbelthiere. 1877.

liegt und Bildungs-Material von Aussen von den Kopfplatten her zu der Innenfläche der secundären Augenblase noch gar keinen Zutritt hat, das Material kann also nur von der Augenblase selbst geliefert, diese Membran folglich nur ein Ausscheidungsproduct der inneren Lamelle selbst sein. Das zum Glaskörper werdende Transsudat findet also, wie den Binnen-Raum zu seiner Aufnahme, so auch schon die Auskleiduug desselben mit dieser Limitans interna vorgebildet vor.

Diese vor Entstehung des Glaskörpers schon vorhandene Grenz-Membran der Innenfläche der Augenblase, für welche unter entwicklungsgeschichtlichem Gesichtspuncte also die Bezeichnung Membrana „hyaloidea" als die weniger passende erscheint, bleibt auch für alle Zeiten die einzige Scheidewand zwischen Glaskörper und Augenblase resp. Retina."

Kölliker*) „hat schon bei Embryonen unzweifelhaft zwischen Corpus viterum und Retina ein besonderes, zartes Häutchen gesehen, welches bei Trennung des Glaskörpers von der Retina theilweise oder auf grössere Strecken sich ablöst, dann auf den Glaskörper übergeht und wie eine besondere Begrenzung desselben darstellt. Dieses Häutchen gehört, wie Kölliker mit Bestimmtheit sagen zu dürfen glaubt, der Netzhaut an, denn es geht dasselbe vorn nicht auf den Glaskörper weiter und hinter der Linse auf die tellerförmige Grube über. .... Rechnet man dieses Häutchen, das ich Limitans interna primitiva heisse, zur Netzhaut, wie Kessler und ich, so besitzt der fötale Glaskörper anfänglich keine Begrenzungs-Haut. Eine solche bekömmt derselbe erst von der Zeit der Ausbildung der Zonula Zinii und ist dies

*) Entwickelungsgeschichte des Menschen und der höheren Wirbelthiere. 1879. S. 663.

die eigentliche Hyaloidea. Beim Menschen entwickelt sich diese Haut schon vor der Geburt." —

Nach Kölliker ist die Limitans eine mesodermatische, die Hyaloidea aber eine ectodermatische Bildung.

Nach der eben citirten Literatur sehen wir zur Genüge, dass die eingehendsten anatomischen und embryologischen Untersuchungen des Auges, selbst durch die ersten Autoritäten auf diesen Gebieten geführt, kein einigendes Resultat erzielten, sondern dass dieselben zu verschiedenen Meinungen führten, welche sich in drei Categorien scheiden lassen.

Während Kölliker bei der ursprünglichen Ansicht der Existenz zweier Membranen, einer Limitans und Hyaloidea bleibt, nehmen die Andern der Meinung Henle's folgend, nur eine Membran zwischen Corpus vitreum und Retina an, die von Henle Limitans hyaloidea benannt wird. Aber auch unter den letzteren Forschern gehen die Ansichten in der Beziehung auseinander, dass einige wie Lieberkühn und Schwalbe diese einzige Membran als Hyaloidea dem Glaskörper zutheilen, während die Andern sie als die Limitans und integrirenden Bestandtheil der Retina ansehen, dem Glaskörper aber eine eigene Umhüllungs-Membran absprechen.

Auch mich konnten die mikroskopischen Untersuchungen zu keiner andern als der letzteren Ansicht führen.

Bei Glaskörper-Ablösung löst sich derselbe stets in der Weise, dass er ohne membranöse Umhüllung gefunden wird, während die Limitans als integrirender Bestandtheil der Retina auf Letzterer zurückbleibt.

Auf die Veröffentlichung dieser Thatsache durch Iwanoff hin, welche gegen die Annahme einer zum Glaskörper gehörigen Hyaloidea entschieden sprach, erwiederte Lieberkühn, indem er hervorhob: „warum nicht Theile des Glaskörpers in der Umgebung seiner

Grenzschichte so schrumpfen können, dass diese von den einwärtsliegenden Theilen losgelöst werden."

Schwalbe geht von der Ansicht aus, Iwanoff hebe zum Beweise, dass der Glaskörper sich von der Limitans trennt, nur die Thatsache hervor, dass sowohl die Glashaut, als auch die abgelöste Glaskörpergallerte dem Exsudate eine glatte Oberfläche zukehre und sagt: „Mir scheint der Schluss, den Iwanoff aus diesem Factum zieht, dass die auf der Retina haftende Membran auch der Retina angehöre, dem Glaskörper aber eine abgrenzende Hülle vollständig fehle, durchaus nicht nothwendig zu sein."

Dieser Einwand gegen die Beweisführung Iwanoff's scheint aber gewiss nur auf einem Missverständniss zu beruhen, da Iwanoff ausdrücklich hervorhebt, dass die oberflächliche Schichte des abgelösten Glaskörpers alle seine normalen Eigenschaften, seine glatte Oberfläche und die Zellen enthält, welche, wie es natürlich einem so hervorragenden Forscher wie Schwalbe, zur Genüge bekannt ist, hauptsächlich in der oberflächlichen Schichte des Corpus vitreum liegen und daher gerade für diese Schichte sehr charakteristisch sind.

Ich bin überzeugt, dass weder Schwalbe noch Lieberkühn diese Einwendung gemacht hätten, wenn sie damals schon Untersuchungen an Augen mit Glaskörper-Ablösung angestellt hätten.

Die Limitans findet sich in den allermeisten Fällen der Glaskörper-Ablösung an der Stelle der Abhebung ganz frei von Resten des Glaskörpers.

Die Verbindung der Limitans mit der Netzhaut ist nicht immer eine gleich innige. Zuweilen ist sie eine so geringe, dass es genügt, die eröffnete Hälfte des Bulbus unter Wasser zu senken, um alsbald die Limitans sich als Blase von der Netzhaut auf geringere oder grössere Strecken abheben zu sehen. Andere Male aber

ist die Verbindung eine viel festere. Häufig erscheint die innere Oberfläche der Retina wie besäet mit kleinen stecknadelkopfgrossen Bläschen, welche einer exsudativen Abhebung der Limitans von der Retina ihre Entstehung verdanken. Diese sich von der Retina leicht trennende Limitans zeigt die gewöhnlichen Eigenschaften einer strukturlosen Glashaut.

Die zum Glaskörper gewendete Oberfläche der Limitans ist glatt und im normalen Auge lässt sich kein Endothel auf ihr nachweisen; ebenso konnte ich die in letzter Zeit von Schwalbe beschriebenen subhyaloidealen Zellen in den meisten Fällen von Glaskörper-Ablösung nicht auf derselben finden.

Die äussere Fläche auf der abgelösten Limitans, d. h. die der Netzhaut zugewendete, erscheint uneben durch die an ihr haftenden und abgerissenen basalen Theile der Radialfasern. Ausserdem aber sieht man auf ihr häufig die schon früher von Iwanoff, Henle, Schwalbe und Anderen beschriebenen tropfenförmigen Gebilde oder deren Spuren.

Die Limitans bedeckt die ganze innere Oberfläche der Netzhaut, indem sie gegen die Ora serrata hin immer dünner wird. Von der Ora serrata aus verbreitet sie sich auf die Pars ciliaris retinae, um von hier aus, wie Kölliker behauptet, über die Ciliarfortsätze auf die hintere Oberfläche der Iris überzugehen. Zur Bestätigung dieser letzteren Thatsache mangelten mir bis jetzt die entsprechenden Präparate.

Auf mikroskopischen Querschnitten der Retina in Verbindung mit dem Glaskörper, dem vorderen Theile des Bulbus zwischen Aequator und Ora serrata entnommen, kann man zuweilen deutlich trichterförmige Ausbuchtungen der Limitans in den Glaskörper hinein verfolgen. Wie bekannt, ist die Limitans an dieser Stelle sehr schwer, sowohl von der Netzhaut, als auch

vom Glaskörper zu trennen; wenn aber diese Trennung in Folge von Glaskörperablösung eintritt und es dann gelingt, sie auf grössere Strecken von der Retina abzupräpariren, so lassen sich in dieser Membran unter dem Mikroskop kleine Lücken nachweisen, von denen es schwer ist, mit Bestimmtheit zu behaupten, ob sie der Ausdruck der trichterförmigen oben erwähnten Ausbuchtungen sind, oder durch mechanische Einwirkung hervorgerufen wurden.

In hohem Grade interessant waren die Veränderungen, welche einige Male auf der Innenfläche der Retina sich erkennen liessen. Diese ganze Fläche der Limitans war bedeckt mit einer einschichtigen Lage von flachen unregelmässig geformten Endothelzellen. Das spärliche Protoplasma dieser Zellen war blass und in der Umgebung des ovalen Kernes fein granulirt. Der Kern selbst aber erschien relativ zur Zelle so dick, dass auf Querschnitten der Endothelschichte der Körper dieser Kerne sehr deutlich aus den dünnen Plättchen des Zellenleibes hervorragte, wodurch häufig allein nur die Anwesenheit des Endothels verrathen wurde.

Uebrigens beschränkte das Endothel sich nicht auf die Limitans, sondern verbreitete sich von ihr auf die äussere Oberfläche des abgelösten Glaskörpers. Es gelang mir nie, dieses Endothel auf dem Glaskörper weiter als 2—3 Millimeter vom Anfange der Ablösung aus zu verfolgen. Zugleich konnte ich stets zwischen dem Endothel und Glaskörper eine feine, scheinbar structurlose Membran bemerken, welche sich so weit erstreckte, als das Endothel reichte und mit dem Aufhören des letzteren verschwand.

Wenn ich oben erwähnte, dass das Endothel als einschichtige Lage die Limitans bedeckte, so erlitt diese Regel doch eine Ausnahme in dem mit Chorioretinitis

disseminata behafteten Auge, in welchem sich auf der Netzhaut einige durch narbige Schrumpfung dieser Membran hervorgerufene Vertiefungen fanden, in die sich dem Verlaufe der Limitans folgend das Endothel einsenkte und in diesen Fällen aus mehreren Schichten bestand. Bei Betrachtung solcher Netzhaut en face waren diese Vertiefungen nicht zu bemerken, sondern erschien die Fläche der Retina glatt.

Ich gebrauche den Namen Endothel für die beschriebenen Zellen nur auf Grund ihrer äusseren Aehnlichkeit mit der inneren Auskleidung anderer Cysten. Der Hohlraum des Auges, in dem der Glaskörper geschrumpft und an dessen Stelle seröse Flüssigkeit getreten ist, zeigt aber eine gewisse Analogie mit solchen Cysten.

Ausdrücklich muss hervorgehoben werden, dass dieses hier erwähnte Endothel nichts gemein hat mit dem von Hannover auf der inneren Fläche der Retina beschriebenen Epithel, welches nach seinen Untersuchungen sich in jedem normalen Auge finden müsste. Selbst bei der aufmerksamsten Beobachtung gelang mir der Nachweis dieses Epithels nicht.

Uebrigens kam auch das oben beschriebene Endothel bei Glaskörper-Ablösung äusserst selten vor.

Ich lasse hier die Beschreibung eines an Chorioretinitis und Scleralectasie erkrankten Auges folgen, welches ich der Güte des Dr. v. Mooren zu danken habe. Nähere klinische Bemerkungen fehlten. Der Längendurchmesser des Bulbus betrug 24 mm.; dessen Querdurchmesser 23 mm. Der Ciliarrand der Iris war mit der Cornea verwachsen, die Pupille verschlossen. Die Linse sehr gross und flach, der Ciliarkörper mit der Sclera verwachsen und letztere verdünnt (Staphyloma sclerae). Die Netzhaut am Aequator und Sehnerveneintritt mit Chorioidea verwachsen und pigmentirt; grosse Sehnerven-Excavation, Macula deutlich; der Glaskörper bis an die Ora serrata abgelöst. —

Bei der mikroskopischen Untersuchung eines Theiles der Netzhaut mit der Chorioidea, nicht weit von dem Sehnerven-

eintritt entnommen, liessen sich auf feinen Quorschnitten folgende Veränderungen boobachten:

Die Retina war an vielen Stellen mit der Chorioidea innig verwachsen und waren die Verwachsungsstellen insoferne von einander verschieden, dass die einen pigmentirt, die andern pigmentlos erschienen. Sowohl an den pigmentirten wie pigmentlosen mit der Chorioidoa cohärenten Stellen erwies sich die innere Schichte der Netzhaut bis zur Zwischenkörnerschichte normal erhalten, während die von hier aus nach auswärts gelegenen Theile der Retina verschiedene Stadien bedeutender pathologischer Veränderungen zeigten. In den einer jüngeren Periode der Erkrankung angehörenden Stellen liessen sich noch Spuren der äusseren Körnerschichte erkennen, durchzogen von mächtigen hypertrophischen Müller'schen Stützfasern, während an den von der pathologischen Veränderung stärker afficirten Stellen die Körner vollständig verschwunden waren und nur die verlängerten hypertrophischen Stützfasern, innig mit der Glashaut der Chorioidea verwachsen, übrig blieben.

Die Chorioidea gab an den den retinalen Veränderungen correspondirenden Stellen Gelegenheit, auch hier den pathologischen Process in seinen verschiedenen Entwickelungen zu verfolgen.

Die Veränderungen localisirten sich hauptsächlich auf die Choriocapillaris und die ihr unmittelbar angrenzende Umgebung.

In frischerem Stadium zeigten sich in letztgenannter Schichte rundliche, scharf umschriebene, durch dicht an einander liegende Zellen gebildete Infiltrationen, deren Höhendurchmesser circa $^1/_4$ Mm. und deren Querdurchmesser $1^1/_2$—2 Mm. betrug. Was die Form dioser Zellen anbelangte, so hatten die centralwärts gelegenen eine runde, während die peripherisch gelagerten die Spindelform zu erkennen gaben.

Ihre Aneinanderlagerung war eine so dichte und innige, dass von dem faserigen Zwischengowebe fast gar nichts zu sehen war und ihre Continuität nur von vielen dünnwandigen erweiterten und schlingenförmig gebogenen Capillaren unterbrochen wurde.

An der Grenze dieser zelligen Chorioidealplaques liess sich nicht nur Pigment-Epithel, sondern zwischen diesem auch freie Pigmentkörnchen erkennon, wodurch die Epithel-Schichte an diesen Stellen stark verdickt erschien. Dagegen fehlte das Pigmont in dem Epithel der mit der Retina fest vorwachsenen

Chorioidealplaques, in deren ganzer Ausdehnung das Epithel in abgeplattete Zellen umgewandelt war.

Während an den eben beschriebenen frischeren Plaques die vermehrte zellige Proliferation zu prävaliren schien, prädominirte in den älteren und vorgeschritteneren Chorioideal-Knoten das Bindegewebe.

Durch narbige Zusammenziehung dieser Bindegewebsfasern entstanden an einigen Stellen dichtere Bindegewebs-Bündel, wodurch an anderen Stellen Gewebslücken sich bilden mussten, in welchen noch spärliche spindelförmige und rundliche Zellen Zeugniss gaben von dem Entwicklungsgange des uns vorliegenden mikroskopischen Bildes. Ebenso muss diese Gewebsretraction für die räumliche Verkleinerung und unregelmässige Gestaltung jener späteren Chorioidealknoten im Vergleiche zu den jüngeren Plaques verantwortlich gemacht werden.

Die Glashaut schien in solchen späteren faserigen Chorioidealknoten theilweise verschwunden und schienen die Stützfasern aus der Retina in diese Plaques hineinzuwuchern. In den zwischen diesen Chorioidealknoten gelegenen Strecken war die relativ gesunde Retina meistens von der Glashaut abgelöst. Diese Ablösung lässt sich am einfachsten durch die Schrumpfung der Chorioidealknoten erklären, welche bei der im Innern stattfindenden Umwandlung der Zelleninfiltration in bindegewebiges Narbengewebe zu Stande kommen musste.

Das bei Choiroiditis disseminata gewöhnlich noch vorhandene Sehvermögen wird nur durch die Functionsfähigkeit dieser von der Glashaut abgehobenen Theile der Netzhaut ermöglicht, was leicht zu begreifen, weil sogar in den den Chorioidealknoten entsprechenden Stellen die inneren Schichten der Retina relativ gut erhalten waren; während andererseits die häufig beobachtete Metamorphopsie durch die vielfach unterbrochene und verkrümmte Reihe der lichtpercipirenden Netzhautelemente ihre Erklärung findet.

Die Limitans interna war auf ihrer dem Glaskörper zugekehrten Fläche mit einer einschichtigen Lage von Zellen bedeckt, welche durch ihren abgeflachten Protoplasma-Körper und ihren grossen Kern in Bau und Anordnung den Endothelzellen glichen. Bei der zur mikrospischen Untersuchung nöthigen Herausnahmo einigor Stücke dor Netzhaut und Chorioidea fanden sich in der einen Bulbus-Hälfto an droi Stellen der Sclera und zwar genau dem Austritte der Vasa vorticosa ent-

sprechend scharf umschriebene Excavationen an ihrer inneren Seite: entstanden durch Verdünnung des Gewebes, aber ohne dass die regelmässige Gestalt ihrer Aussenfläche in der normalen Wölbung alterirt gewesen wäre. Auf der inneren Fläche der Retina war die Excavation nicht zu sehen, im Gegentheil die Retina etwas erhaben.

Bei Abtrennung der Chorioidea von der Retina war erstere atrophisch, Letztere verdickt. Mikroskopisch zeigte sich die Verdickung entstanden durch starkes Oedem der Netzhaut.

Unter mehr als 20 mit Ablösung des Glaskörpers untersuchten Augen gelang es mir nur viermal, eine Regeneration des Corpus vitreum zu beobachten. Es versteht sich daher von selbst, dass bei diesen geringen zu Gebote stehenden Zahlen und bei der Complicirtheit eines noch so wenig erforschten Processes unmöglich ein Schluss auf das Procentverhältniss zu ziehen ist, welches zwischen der Ablösung und Neubildung des Glaskörpers besteht. — Die Regeneration des Glaskörpers tritt in zwei Formen uns entgegen: 1) in der Form einer dünnen Schichte oder Lamelle, welche die Innenfläche der Limitans auf eine Strecke von einigen Mm. bedeckt oder 2) in einer circumscripteren Form als unregelmässige gelatinöse Erhebungen auf der Limitans gelagert. — Bei der Betrachtung der ersten Form, der lamellösen Regeneration des Glaskörpers kann man leicht zu dem Gedanken geführt werden, dass man es nur mit abgelösten, auf der Limitans zurückgebliebenen Ueberresten des Corpus vitreum zu thun hat. Es ist dies eine Einwendung, welche schon Lieberkühn, Iwanoff entgegenhielt, als der Letztere zur Bestätigung seiner Ansicht von der Zusammengehörigkeit der Limitans mit Netzhaut und der Nicht-Existenz der Hyaloidea die Glaskörper-Ablösung mit Zurückbleiben der Limitans auf der Retina hervorhob.

Es sei mir nun gestattet, diesen etwaigen Einwendungen gegenüber folgende Punkte zu betonen:

Warum findet man bei dem hier vor sich gehenden Processe nur kleine, einige Millimeter in ihrer Ausdehnung betragende Theile des Glaskörpers auf der Limitans liegen, während es bei dem geschichteten Bau des Corpus vitreum doch viel naturgemässer erschiene, eine ausgedehnte oberflächliche Schichte auf der Limitans bei Glaskörper-Ablösung zurückgeblieben zu finden. Weiter aber, warum sollte mir nie gelungen sein, selbst bei sorgsamster Untersuchung das fehlende auf der Limitans zurückgebliebene Stückchen am Rande des abgelösten Glaskörpers zu finden? Am überzeugendsten jedoch scheint mir die Beobachtung der verschiedenen Entwicklungsstadien, in welchen sich die Stückchen des regenerirten Glaskörpers an verschiedenen Stellen der Limitans befanden.

Dieser Process konnte in klarster und überzeugendster Weise an einem Bulbus, von Dr. Nieden gütigst überschickt, beobachtet werden, dessen ausführliche Beschreibung hier mitgetheilt wird.

Es war dies ein staphylomatöses Auge. Fig. 1, dessen Längsdurchmesser 31 Mm. betrug; die Tiefe der hinteren Kammer 10 Mm.; der Querschnitt der Linse 2 Mm.; der Abstand vom hinteren Linsenpol bis zum Sehnerven-Eintritt 19 Mm., die breiteste Stelle des Querschnitts des Bulbus 23 Mm.

Die Iris war mit der ganzen hinteren Fläche des Staphyloms verwachsen; die Lage der Linse normal, sie selbst bedeutend abgeplattet und cataractös getrübt; die Zonula Zinii membranartig umgewandelt und mit dem äquatorialen Theile der Linse verwachsen. Die vordere Oberfläche des Glaskörpers verdichtet und mit der hinteren Fläche der Linse in der Fossa patellaris 1 Mm. vom Linsenrand verwachsen.

Der Glaskörper war von der Netzhaut abgelöst. Nicht weit von der Ora serrata zeigte sich ein eigenthümlicher Anhang an der Retina, fest mit der letzteren verbunden und schon makroskopisch grosse Aehnlichkeit mit der gewöhnlichen Glaskörpermasse darbietend (Fig. 1 n. g.) Die Retina, so-

wie die Chorioidea wurden in normaler Lage gefunden: die Netzhaut war auf ihrer inneren Oberfläche vom Aequator bis zum Sehnerven-Eintritt mit 30—40 stecknadelkopfgrossen Erhabenheiten Fig. 1. m. besetzt. Der Sehnerven-Eintritt stark excavirt.

Der bis zur Ora serrata abgelöste Glaskörper, in seinem Gewebe verdichtet und von deutlich geschichtetem Bau, liess bei der mikroskopischen Untersuchung in seiner oberflächlichen Schichte genau die Zellen erkennen, während sie in den übrigen fehlten.

Die mit dem äquaterialen Theile der Linse fest verwachsene Zonula ging auf den vorderen und hinteren Theil der Kapsel über. Während der Glaskörper in der Fossa patellaris fest an die hintere Kapsel angeheftet war, wurde er durch eine Flüssigkeit bis an die Ciliarfortsätze zurückgeschoben, wodurch nach Abfluss der eben erwähnten Flüssigkeit ein Zwischenraum entstand, welcher zuerst von Hannover beschrieben, dann von Finkenbeiner bestätigt, und als Hannover'scher Canal bekannt ist. Fig. 1. h. *)

Die schon makroskopisch beobachtete Capsel Cataract bestand wie gewöhnlich in solchen Fällen aus spindelförmigen Zellen, welche durch ihre geschichtete Anordnung der ganzen neugebildeten Masse ein der Cornea ähnliches Ansehen gaben. Ihre Intercellularsubstanz war feinfaserig und zwischen den Fasern lagen Kalkkörperchen. Diese neugebildete Masse auf der inneren Fläche der Linsenkapsel nahm den vorderen Theil der Linse ein und war in ihrem centralen Theile am dicksten. Nach vorne wurde sie durch die Kapsel begrenzt. Die Epithelzellen fehlten, da sie ja selbst die Quelle der Neubildung abgaben und durch ihre Wucherung die neugebildete Masse entstand. Die Corticalschichte war von ihr durch eine feinkörnige Substanz getrennt und in der Corticalschichte selbst lagen geschwellte und stark gewundene Linsenfasern, grosse Colloid-Tropfen und structurlose Massen. Im Centrum befand sich der kleine abgeflachte Linsenkern.

Die mikroskopische Untersuchung der Netzhaut liess die schon in der makroskopischen Beschreibung erwähnten Erhabenheiten auf ihrer Innenfläche als pathologische Verände-

*) Der einzige Canal, der hier zu finden ist, nachdem Merkel nachgewiesen, dass ein Petit'scher Canal nicht besteht.

rungen der Nervenfasern- und Ganglienschichte erkennen (Fig. 2 a). Die Ganglienzellen waren vollständig verschwunden. Die Nervenfasern traten, indem sie sich den Verdickungen näherten, auseinander (Fig. 2a), verschwanden hierauf in der aus gewuchertem Bindegewebe bestehenden Verdickung vollständig, um auf der entgegengesetzten Seite des Knotens sich wieder aneinander zu reihen und in gewöhnlicher Weise weiter zu ziehen. An den Stellen, wo die Nervenfasern verschwanden, verloren auch die Stützfasern ihr normales Ansehen; anstatt ihrer, den Nervenfasern und Ganglienzellen, fand sich stark gewuchertes Bindegewebe. Nur selten waren an den Kreuzungsstellen der Bindegewebsfasern Zellen von runder, meistens aber sternförmiger Gestalt zu beobachten. Auf mikroskopischen Schnitten längs des Verlaufes der Nervenfasern zeigten die Zellen eine ovale Form. In den Lücken zwischen den netzförmig angeordneten Fasern befand sich Flüssigkeit.

Durch diese areoläre Bindegewebs-Wucherung war einerseits die molekuläre Schichte der Retina nach aussen geschoben und in Folge dessen alle Schichten, besonders aber die Zwischenkörnerschicht etwas verschmälert, andererseits die Limitans bedeutend nach Innen verdrängt.

Wo sich keine Verdickungen fanden, war auch die Retina nur an der Ora serrata durch geringe Hypertrophie der Radiärfasern verändert, während im hinteren Abschnitte des Bulbus die zwischen den Verdickungen freigebliebenen Stellen normal waren.

Die Chorioidea zeigte keine pathologischen Veränderungen.

Dieser Fall ist deshalb so wichtig und überzeugend, weil sich bei ihm zwei Entwicklungsstadien der Regeneration in klarster Weise zusammen verfolgen liessen. Während eine neu gebildete Lamelle in der Länge von 15 Mm. und in der Breite von 17 Mm. auf der Limitans sich ausbreitete, entwickelte sich auf 5 Mm. von der Ora serrata entfernt schon wieder ein neues Stück von 8 Mm. in der Länge und 5 Mm. Höhe unter ihr aus der Limitans.

Wenn man nun auch annehmen wollte, dass die obere Lamelle (Fig. 2b.) ein abgerissener Theil des

Glaskörpers wäre, so kann doch das unter derselben entwickelte Stück (Fig. 2c.) nichts anderes als neugebildeter Glaskörper sein und zwar gebildet nach der Ablösung des ursprünglichen Glaskörpers.

Dieses später gebildete Stückchen ist von der seiner Entwickelung vorausgegangenen dünnen Glaskörper-Lamelle umgeben, deren Structur deutlich faserig ist und welche meistens runde Zellen (Fig. 2. z.) in dem dem später gebildeten Glaskörper zugewandten Theile enthält. Durch diesen structurlosen neugebildeten Glaskörper, welcher zwischen Limitans und der erwähnten Lamelle liegt, wird letztere emporgehoben. Die Structur des Glaskörpers jüngster Entwickelung unterscheidet sich nicht vom normalen, nur sind in dem Innern desselben keine Zellen, während man solche, wenn auch in geringer Zahl, neben der Limitans findet (Fig. 2. z').

Ich lasse hier die Beschreibung eines mir ebenfalls vom Geh. Sanitätsrath Mooren zugeschickten Auges, in welchem sich der lamellöse Bau des regenerirten Glaskörpers in deutlicher Weise beobachten liess, folgen.

Der Längendurchmesser betrug 30 Mm., Querdurchmesser 27 Mm.; die getrübte äussere Fläche der Hornhaut war mit kleinen runden Flecken besetzt; die vordere Kammer fehlte, die hintere Kammer sehr verkleinert und zwischen geschrumpfter Linse und hinterer verkleinerter Kammer lag eine neugebildete Membran. Die Lage der Chorioidea war normal, die Retina zeigte sich an der äusseren Seite nicht weit von der Ora serrata an einer kleinen Stelle abgelöst (Höhe der Ablösung 3 Mm., in der Fläche 7 Mm.), der Glaskörper bis zur Ora serrata abgehoben und in viele Lamellen umgewandelt. In der Flüssigkeit, welche die Stelle des abgelösten Glaskörpers einnahm, liessen sich an vielen Stellen feine verästelte Fäden beobachten, die von der Retina bis zum Glaskörper sich erstreckten.

Zur mikroskopischen Untersuchung wurde ein Stück der Retina in Verbindung mit dem Glaskörper gewählt, welches der Ora serrata und ihren unmittelbar anliegenden Theilen entsprach.

Hiermit wurde die Stelle getroffen, an welcher gegen den Sehnerven zu die Ablösung des Glaskörpers begann.

Der Glaskörper zeigte sich bis an die Limitans abgelöst und in mehrere parallel verlaufende Lamellen gespalten.

Die genauere mikroskopische Untersuchung erwies die äussere Lamelle des Glaskörpers von normaler Structur, indem die feine Faserung und die oberflächlich liegenden Glaskörperzellen sich deutlich erkennen liessen. In den tiefer liegenden Schichten dagegen wurden keine Zellen gefunden.

Der Ort, welcher gegen die Papille zu gerechnet, dem Beginn der Glaskörperablösung entsprach, lag nicht genau der Ora serrata gegenüber, sondern ungefähr 1 Mm. gegen den Aequator von ihr entfernt.

Hier nun, wo das eigentliche Corpus vitreum die Limitans verliess, trat unmittelbar seine Stelle einnehmend ein sehr dünnes, Spindel- und Rundzellen enthaltendes Stratum auf, welches seinem anatomisch-histologischen Bau zur Folge als regenerirter Glaskörper angesprochen werden musste. Die Zellen desselben lagen ganz nahe oder sogar zwischen Limitans und neugebildetem Glaskörper. Die regenerirte Glaskörperschichte breitete sich nicht auf der ganzen Limitans aus, sondern erschien in zwei getrennten Partien, deren eine von der Ablösungsstelle des ursprünglichen Glaskörpers bis zum Aequator sich erstreckte, die andere in der Umgebung des Sehnerveneintritts sich befand.

In der Netzhaut waren, 4—5 Mm. von der Ora serrata entfernt, die nervösen Elemente auf Kosten der Bindegewebs-Wucherung atrophisch zu Grunde gegangen.

Je mehr sich aber die Untersuchung dem Aequator näherte, desto mehr konnte man sich überzeugen, dass die pathologischen Veränderungen hier nur mehr auf die inneren Schichten und zwar auf die Nervenfaser- und über die Ganglienzellenschichte hinaus bis zur inneren Körnerschichte der Retina sich erstreckte, wo an einzelnen isolirten Stellen in dem rarefficirten Gewebe cystöse Erweiterungen entstanden waren, während die äusseren Elemente der Netzhaut ein vollkommen normales Ansehen darboten. Gegen den Sehnerveneintritt bekam die normale Beschaffenheit aller histologischen Theile der Retina mehr und mehr das Uebergewicht, um nicht weit von der Papille in voller Integrität zu erscheinen.

Die Chorioidea zeigte keine nennenswerthen Veränderungen.

Figur 2 soll die Regeneration des Glaskörpers möglichst anschaulich und verständlich machen.

Figur 3 zeigt ziemlich deutlich die Bildung der Lamellen im Corpus vitreum und ihre Entwickelung.

Nachdem ich in den vorhergehenden Zeilen zu beweisen versuchte, dass die Thatsache der Glaskörper-Regeneration im menschlichen Auge mikroskopisch nachgewiesen werden kann, so soll in den folgenden die Art und Weise der Entstehung derselben besprochen werden.

Um der Beantwortung dieser Frage möglichst nahe zu kommen, scheint es mir am zweckmässigster einige Worte über die Zellen und die Entzündung des Glaskörpers vorauszuschicken.

Hier Einiges über die Literatur dieser Frage. Ich beginne mit den Untersuchungen, welche im Jahre 1865 von Iwanoff*) publicirt wurden, besonders weil sie trotz

*) v. Graefe's Archiv für Ophthalm. Bd. XI., Abth. 1, S. 155.

der späteren über diesen Gegenstand veröffentlichten Arbeiten in ihren Hauptzügen massgebend bis heute bleiben und von späteren Forschern nur bestätigt wurden. Wer sich über die frühere historische Entwickelung dieser Frage zu orientiren wünscht, findet sie in der Arbeit von Iwanoff und in dem Handbuch von Stricker.

Iwanoff beschreibt drei Formen von Glaskörperzellen: 1) runde, 2) sternförmige und 3) physaliphore. Die verschiedenen Zellenformen entstehen aber nur aus einer Haupt- oder Grundform, nämlich aus der runden Zelle, welche er deshalb mit dem Namen Bildungszelle belegt. Alle Zellen, nur in der oberflächlichen Schichte des Glaskörpers liegend, ändern durch lebhaft amyöloide Bewegungen ihre Gestalt und ihren Ort.

Im folgenden Jahre wurden von Ciaccio*) die Zellen des Glaskörpers als runde einkernige, an der Innenfläche der Hyaloidea liegende Zellen beschrieben und mit dem Namen „Cellulae subhyaloideae" belegt. Da er im übrigen Glaskörper keine anderen zu finden vermochte, so ist es doch sehr wahrscheinlich, dass es dieselben Zellen sind, welche schon früher durch Iwanoff ihre Beschreibung fanden und ist nur auffallend, dass er bei der Vielgestaltigkeit der Zellen nur stets die runde Form gesehen hat. Die einfache und elementare Untersuchungs-Methode Ciaccio's, nach welcher er ein Stück Glaskörper mit der nach seiner Meinung unzertrennlich an letzterem haftenden Hyaloidea unter 300maliger Vergrösserung untersuchte, lässt die Annahme, er habe durch seine Art der Untersuchung die von allen Anderen beobachteten Zellen nicht und dafür ganz neue, bisher von Niemandem gesehene entdeckt,

*) Untersuchungen zur Naturlehre des Menschen und der Thiere, herausgeg. von Moleschott, Band X., Heft 1, S. 583.

wie auch Schwalbe die Ansicht ausspricht, nicht gerechtfertigt erscheinen.

Nachdem Conheim durch seine Untersuchungen vollständig neue Anschauungen in der Pathologie hervorgerufen hatte, wurde es Aufgabe der Histologie, auch die im Glaskörper befindlichen Zellen von diesem neuen Standpunkte aus einer wiederholten Prüfung zu unterwerfen.

Zu diesem Zwecke machte Iwanoff*) eine Reihe von Experimenten an Fröschen, welche er in Form einer vorläufigen Mittheilung publicirte und welche ihn zu dem Schlusse führten, dass auch im gesunden Glaskörper eine Einwanderung weisser Blutkörper stattfindet.

Im Jahre 1869 wurde Blix**), dessen Originalarbeit mir leider nicht zugänglich war, durch seine Untersuchungen zu demselben Resultate geführt und 1874 theilte Schwalbe***) die Erfolge seiner Untersuchungen mit den Worten mit: „Die Zellen des Glaskörpers stammen aus benachbarten Gefässen, sind daher eingewanderte farblose Blutzellen, deren Wanderung in die Glaskörpergalerte hauptsächlich von den Gefässen des Corpus ciliare und der Papilla nervi optici aus erfolgt."

In letzter Zeit erschien aus dem Laboratorium des Prof. Jul. Arnold eine Arbeit über die Zellen des Glaskörpers. Wenn auch dieselbe, was die Fragestellung anbetrifft, sehr interessant und wichtig ist, so bleibt doch in Hinsicht der Beantwortung derselben Einiges zu wünschen übrig. Potiechin†) stellt die Frage in folgender Weise: „Wenn es nun als feststehend be-

---

*) Centralblatt für med. Wissenschaften. 1868. Nr. 9.

**) Studien öferer Glaskroppen. Med. Arkiv 1869.

***) Handbuch der ges. Augenheilk. von Sämisch u. Graefe.

†) Archiv für path. Anatomie und Physiologie von Virchow. 72. Band, 2. Heft, S. 157.

trachtet werden darf, dass der erwachsene Glaskörper nur wandernde Zellen besitzt, erhebt sich die Frage, in welcher Weise ein solches der fixen Zellen entbehrendes Gewebe entstehen kann."

Zur Entscheidung dieser Frage untersuchte er frische und erhärtete Augen von Embryonen und kam zu dem Schlusse, dass ausser den wandernden Zellen noch zellige Elementeim Glaskörper sich befinden, welche 2—3 Mal grösser als die lymphoiden verästigte, in feine lange Fäden endigende Ausläufer besitzen und weder Orts- noch Formveränderung erkennen liessen. Diese fixen Zellen sieht er als die das Glaskörpergewebe bildenden an. Die Zahl dieser Zellen scheint ihm je nach dem Alter der Embryonen eine verschiedene. Während bei den jüngeren das Verhältniss der fixen zu den lymphoiden Zellen annähernd dasselbe ist, nehmen die ersteren bei fortschreitender Entwickelung immer mehr ab, um schliesslich zu verschwinden.

Ihre ursprüngliche Lage ist in der vorderen Schichte des Glaskörpers hinter der Linse. In dieser Zeit sind in dem hinteren Abschnitte des Corpus vitreum sehr wenig sowohl fixe als lymphoide Zellen zu beobachten. Mit der Entwickelung der Gefässe lagern sie sich neben die letzteren und verschwinden allmälig vollständig.

Diese von Potiechin beschriebenen Zellen erinnern sehr an diejenigen, welche von Virchow und Iwanoff auf der Oberfläche des Glaskörpers ein areoläres Netz bildend schon früher erwähnt wurden und aus welchen nach Meinung Iwanoff's die Gefässe sich entwickeln. Für die in diesen Zeilen behandelten pathologischen Vorgänge ist es besonders wichtig, dass, wie Iwanoff an Kinderaugen sowohl als an den Augen Erwachsener gefunden, einige dieser Zellen durch das ganze Leben auf der Oberfläche der Hyaloidea resp. Limitans zurückbleiben und einen deutlichen Antheil an den patholo-

gischen Processen bethätigen. Besonders deshalb möchte ich die Aufmerksamkeit auf diese Zellen lenken, weil ich mit grösster Wahrscheinlichkeit annehmen zu dürfen glaube, dass in ihnen die Quelle der Zellenbildung bei Regeneration des Corpus vitreum zu suchen ist.

Kaum ist ein Decennium verstrichen, dass für die Entzündungsfähigkeit eines Gewebes nur der Nachweis der Existenz von Bindegewebszellen entscheidend war. Die Blicke der Forscher wendeten sich emsig strebend diesem Objecte zu; und einmal nach eifriger Jagd die ersehnte Zelle gefunden, war der Nachweis ihrer activen Betheiligung an der Entzündung leicht zu führen — zwei bis drei Kerne in einigen Zellen, also Proliferation derselben, und Alles war entschieden. Nach dieser einfachen und bequemen Schablone waren viele Arbeiten geschrieben, aber in keiner tritt dies auffallender hervor, als in derjenigen von Weber über den Bau des Glaskörpers und die pathologischen, namentlich entzündlichen Veränderungen desselben*).

Weber hat die ihm nöthigen Zellen glücklich gefunden und bewies nun ihre active Betheiligung bei der Bildung des Eiters mit einer solchen Klarheit durch Wort und Bild, dass unwillkürlich sich der Zweifel erhebt, ob diese Resultate der streng wissenschaftlichen Forschung entsprungen oder die Frucht einer zu üppigen Phantasie des genialen Forschers sei.

Die Untersuchungen Cohnheim's über die Entzündung im Allgemeinen und speciell der Hornhaut, welche er 1867 publicirte, änderten mit einem Male die bisherige Richtung der histologischen Forschung auf diesem Gebiete und konnten nicht verfehlen, ihren Einfluss auch in dieser Beziehung auf die Anschauung der Entzündung des Glaskörpers geltend zu machen. Von

*) Virchow's Archiv, Bd. 19. 1860.

dieser Periode an wollen wir die Literatur einer genaueren Prüfung unterziehen.

Die von nun an der pathologischen Anatomie gestellte Aufgabe wurde eine verwickeltere. Die zweikernige Zelle war nicht mehr genügend, sondern die Betheiligung der fixen Gewebszellen bei der Eiterbildung in präciserer Weise oder die Einwanderung der Zellen aus den Gefässen musste von nun an nachgewiesen werden.

Was den Glaskörper betrifft, so suchte zuerst Iwanoff*) sich Klarheit über die Vorgänge der Entzündung desselben zu verschaffen und brachte die Ergebnisse seiner schon oben erwähnten Untersuchungen in folgenden Worten:

„Wenn ich die weissen Blutkörper dadurch färbte, dass ich Anilin, Zinnober etc. in die Lymphsäcke einspritzte, und hierauf künstlich eine Entzündung der Hyaloidea hervorrief, so enthielten alle Eiterzellen die genannten Substanzen, die Zellen des Glaskörpers hingegen blieben unverändert. Bei der Hyalitis also bildet sich der Eiter nicht aus den Zellen des Gewebes, sondern stammt aus dem Blute."

Allerdings hat diese Methode die grosse Bedeutung, welche man ihr früher zusprechen zu müssen glaubte, durch die neueren Erfahrungen verloren und würde Iwanoff selbst den Schluss, den er aus seinen Experimenten ziehen zu müssen glaubte, jetzt nicht mehr wagen.

Blix, der 1869 dieselbe Methode bei dem Glaskörper von Thieren anwandte, kam zu derselben Schlussfolge, dass der Eiter bei Entzündung des Corpus vitreum aus den Gefässen stamme.

In der Arbeit über Ablösung des Glaskörpers von 1869 beschreibt Iwanoff weiter einige Fälle von eiteri-

*) Centralblatt für med. Wissenschaften. 1868. Nr. 9.

ger Entzündung dieses Organs, bei welchen die Zellen des Glaskörpers keinen Antheil nehmen, sondern wie im Fall 1 die Eiterzellen aus der Retina eingewandert waren. Im Falle 9 waren die Gefässe der Chorioidea die Quelle der Eiterbildung und endlich zeigt der Fall 13, wie bei eiteriger Infiltration der Wunde nach einer Staarextraction die Eiterzellen aus der Cornea in den Glaskörper gelangten.

Im Jahre 1870 unternahm Pagenstecher*) eine Reihe von Experimenten an Kaninchenaugen und kam in Folge seiner eingehenden Untersuchungen zu folgenden Schlüssen:

1) die Zellen des Glaskörpers sind unfähig, durch morphologische Veränderungen lymphoide Körperchen zu bilden;

2) diese letzteren müssen von den umliegenden Organen einwandern;

3) der Glaskörper verhält sich sogar gegen sehr starke Reize anscheinend ganz gleichgültig;

4) daraus folgt, dass der Glaskörper selbst unfähig ist zur Entzündung und jede sogenannte Entzündung desselben als eine secundäre, durch die Veränderung der umliegenden Organe bedingte, betrachtet werden muss.

Dieselbe Meinung in Bezug auf die Emigration aus den Gefässen der Umgebung in den Glaskörper spricht auch Schwalbe aus. — Degegen schienen Schmidt-Rimpler diese früheren Resultate nicht beweisend genug für die Emigrations-Theorie und wurde er durch eigene Untersuchungen zu einer entgegengesetzten Ansicht geführt, welche er auf der letzten ophthalmologischen Versammlung zu Heidelberg mittheilte. Nach seiner Meinung sind die Glaskörperzellen selbst als Ausgangspunkt der Eiterbildung zu betrachten.

*) Archiv f. Augen- u. Ohrenheilkunde von Dr. Knapp und Dr. Moos. I. Band, 2. Abth., S. 30 u. 31.

Ehe ich nun zur Mittheilung meiner eigenen Resultate über die Zellen und ihre Beziehungen zu den pathologischen Processen des Glaskörpers übergehe, gebe ich hier die Beschreibung eines Auges, welches nach meiner Meinung für die vorliegende Frage von grosser Bedeutung ist. Selbstverständlich beziehen sich meine Untersuchungen nicht auf dieses eine, sondern auf ca. 100 pathologische Augen, deren Beschreibung ich hier, um nicht unnöthig die Abhandlung zu verlängern, unterlasse.

Es ist dieses ein höchst interessanter Bulbus eines Myopen. Die Myopie wurde post mortem aus der Länge des Auges bestimmt.

Auge eines ägyptischen Soldaten: die Lider trachomatös und im Stadium der Narbenbildung; Pannus tenuis; Das Auge wurde im horizontalen Meridian geöffnet; der Längsdurchmesser betrug 27 Mm. Diese bedeutende Verlängerung entstand hauptsächlich auf Kosten der Ausbuchtung der Sclera am hinteren Theile des Bulbus. Querdurchmesser 25 Mm. Die Lage der Linse, Iris, Chorioidea und Retina normal.

Pathologische Veränderungen zeigten sich bei makroskopischer Untersuchung nur im Glaskörper, indem sich in seinem mittleren Theile ein grosser, mit seröser Flüssigkeit erfüllter Hohlraum von ca. 11 Mm. vorfand.

Bei Einsenken der Bulbus-Hälften in Wasser flottirten von der inneren Wand dieses Hohlraumes feine Fäden und membranartige Fetzen. Zwischen der hinteren Wand und der Retina, gegenüber dem Sehnerven-Eintritt blieb eine 2—3 Mm. dicke Schichte des Glaskörpers, in welcher bei der späteren mikroskopischen Untersuchung noch weitere kleine Hohlräume sich nachweisen liessen. An dem übrigen Glaskörper, welcher zwischen der Netzhaut und dem Hohlraume, letzteren umgebend, gelagert war, liess sich makroskopisch nichts anormales entdecken.

Das Auge war so frisch, dass es zum Zwecke der

mikroskopischen Untersuchung gelang, nach vorheriger Einbettung dünne Schnitte der Retina in Verbindung mit dem Glaskörper anzufertigen. Von der Ora serrata bis zum Aequator fanden sich keine pathologischen Veränderungen. An der Aequatorialgegend aber konnten die Zellen fast überall zwischen Glaskörper und Limitans angetroffen werden (Fig. 4) und zwar Zellen verschiedener Art; runde mit grösseren Kernen und grobkörnigem Protoplasma, weiter aber die von Schwalbe beschriebenen Protoplasma-Kugeln und endlich Zellen ohne deutlich erkennbaren Kern und homogenen Inhalt. Alle diese Zellen lagen entweder in Haufen angeordnet, wobei der Glaskörper von der Limitans, wie um ihnen Platz zu geben, abgehoben war, oder reihenweise, zwischen Limitans und Retina.

Hier nun konnte der Process in seinem Anfangsstadium beobachtet werden, indem die Zellen noch nicht in den Glaskörper hineingeschoben waren. An manchen Stellen, wo sich die Zellen in kleinen Häufchen zusammengelagert hatten, gelang es, den Durchtritt derselben durch die Limitans zu verfolgen.

Mit Annäherung an den Sehnerven-Eintritt wurde das Bild der mikroskopischen Untersuchung ein anderes. Hier beschränkte sich die zellige Infiltration nicht auf den Zwischenraum zwischen Glaskörper und Limitans, sondern die Zellen drangen hier in den Glaskörper selbst ein. Die Stellen, an denen der Durchtritt der Zellen in den Glaskörper am deutlichsten erscheint, zeichnen sich dadurch aus, dass in denselben Canäle sich vorfinden, welche aus der Netzhaut in verticaler Richtung in den Glaskörper führten und mit welchen communicirend und der Oberfläche der Limitans parallel verlaufend, spaltförmige Gänge (Fig. 5. sp.) in das Corpus vitreum sich erstreckten (Fig. 5).

Ein solcher Canal, sowie die zu ihm perpendiculär

verlaufenden Spalten (Fig. 5 und Fig. 6. sp.) waren äusserst fein und konnten bei bedeutender Menge der um sie befindlichen Zellen nur an ganz dünnen und horizontal geführten Schnitten gesehen werden. Je näher dem Sehnerven, desto mehr gewannen die Canäle an Deutlichkeit und desto häufiger wurden sie. Hier in ihrer Umgebung findet man häufig gar keine Zellen, oder nur in sehr geringer Anzahl. Durch ihre reihenweise Anordnung und durch die häufigen Anastomosen, welche von den zwischen den Glaskörper-Lamellen verlaufenden Spalträumen gebildet wurden, entstand ein netzförmiges Röhrensystem, welches sich durch die Netzhautcanäle wie in ein allgemeines Reservoir in den zwischen Limitans und Nervenfaserschichte liegenden Lymphraum öffnete (Fig. 5 und 7).

Sehr schwierig ist es, sich eine klare Einsicht über den Bau dieser Canäle zu verschaffen und besonders, ob dieselben mit eigenen Wänden versehen sind oder nicht. Bis jetzt ist es mir nicht gelungen, ein einheitliches Verhalten der Canäle in dieser Beziehung zu beobachten. Zuweilen waren an denselben keine Wände wahrzunehmen (Fig. 5. a, a), während wieder andere Wände und zwar ziemlich dicke zu erkennen gaben (Fig. 9. b.). In dem letzteren Falle sah man ziemlich dicke Stränge aus der Netzhaut in verticaler Richtung in den Glaskörper hineinwachsen, welche in demselben angelangt, rechtwinklig nach links und rechts Zweige absandten. Auf zufälligen Querschnitten gelang es, sich zu überzeugen, dass auch diese, horizontal der Limitans verlaufenden Gebilde keine soliden Stränge, sondern Röhren mit verschiedenen Lumenweiten waren, welche eigene Wände besassen; doch waren diese soeben beschriebenen Canäle seltener.

Dagegen liess sich noch eine dritte Art von solchen Canälen beobachten, bei welcher die Limitans auf eine gewisse Strecke des verticalen in den Glaskörper hineinwachsenden Canales durch trichterförmige Einstülpung

selbst die Wand dieses Canales abzugeben schien (Fig. 8. c.) Am häufigsten konnte diese dritte Form der in ihrem Verlaufe scheinbar wandlosen Canäle beobachtet werden, deren Lumen entweder leer oder wie mit feinen Fasern erfüllt war (Fig. 7. f), welche an manchen Stellen den Eindruck geronnener Lymphe machten. Diese selben Canäle hatte ich Gelegenheit auch bei Retinitis pigmentosa zu beobachten. Bei Letzterer, sowie auch in dem uns jetzt beschäftigenden Falle bildeten diese Canäle ein weitmaschiges Netzwerk. Die querlaufenden Spalten, welche die Fortsetzung der Canäle bildeten, erweiterten sich an manchen Stellen bedeutend, so dass sie hier kleine Hohlräume von ca. $^1/_4$—$^1/_2$ Mm. bildeten. Je weiter von der Limitans in den Glaskörper hinein entfernt, desto grössere Dimensionen nahmen diese Hohlräume an, so dass es gelang, 1 Mm. von der Limitans entfernt Hohlräume von 1—2 Mm. im Diameter zu treffen, (Fig. 9. h.). Dabei konnte man sich an mehreren Stellen überzeugen, dass die Communication der verschiedenen Hohlräume durch die Spalten unter sich sowohl als auch durch die Canäle mit der Retina vollkommen erhalten war. Was die Netzhaut betrifft, so liess die mikroskopische Untersuchung nur unbedeutende Veränderungen an ihr erkennen; hie und da einzelne Lymph-Körper in der Nervenfaserschichte und eine nicht einmal überall deutliche Verdickung der Radiärfasern. Die Chorioidea zeigte mit Ausnahme der Stelle des Staphylom's, wo sie atrophisch war, normale Verhältnisse. Am Schlusse der Beschreibung des Auges, die uns in obigen Zeilen beschäftigte, sei es mir gestattet, meine vorläufige Ansicht über die hier beobachteten Veränderungen insoweit zu äussern, als es das noch so spärlich vorliegende Material erlaubt. Wenn ich den Gesammteindruck der vorliegenden Präparate zusammenfasse, so wird die Aufmerksamkeit hauptsächlich auf die verschiedenen Formen von

Canälen gelenkt, welche von der Retina ihren Ausgang nehmend, sich in dem Glaskörper verbreiten. Bei dieser Thatsache liegt nun der Gedanke sehr nahe, dass jene Canäle, die ja ihren Ausgang von der Stelle der Retina nehmen, in welcher wir die Lymphwege der Netzhaut mit grösster Wahrscheinlichkeit vermuthen, die Communications-Bahnen darstellen, in denen die Lymphe sich von den Membranen des Bulbus in den Glaskörper bewegt*). Allerdings ist diese Schlussfolgerung vorderhand nur für das vorliegende myopische Auge gestattet und die späteren Untersuchungen normaler Augen, speciell auf diesen Gegenstand hin, werden zeigen, ob auch hier ähnliche Verhältnisse bestehen. Durch die interessanten Aufschlüsse, welche uns die Untersuchungen Budge's**) über die Saftcanäle des Knorpels gebracht haben, gewinnt die Ansicht über ähnliche Verhältnisse im Glaskörper an Wahrscheinlichkeit. Wie schwer aber die Beantwortung der angeregten Frage bei der gewöhnlichen Untersuchungs-Methode des Auges ist, beweist der vorliegende Fall. Hier liess sich die Anwesenheit der Canäle an mikroskopischen Querschnitten des Glaskörpers in Verbindung mit der Netzhaut beobachten; sobald aber der Glaskörper von der Retina abgelöst allein untersucht wurde, so genügte der gelinde Druck des Deckgläschens,

*) Henle und Merkle, über die sog. Bindesubstanz der Centralorgane des Nervensystems, Zeitschrift für rat. Medicin, 3. Reihe, Band XXXV., 1. Heft, Seite 62 und 63: „Die Aehnlichkeit der Grenzmembran des Kleinhirn und ihrer Fortsätze mit der Limitans hyaloidea und den Stützfasern der Retina veranlasst uns, das Auge zur Vergleichung heranzuziehen. Wir fanden alsbald unter unseren Durchschnitten erhärteter Retina solche, die zwischen Nervenfaserschichte und der Limitans hyaloidea einen nicht geringen Abstand zeigten und in einem dieser Präparate die Lücken zwischen den Stützfasern von kugligen Körpern eingenommen, die wir als Lymfkörperchen ansprechen durften. Wir stehen demnach nicht an, auch hier einen Lymphraum anzunehmen.

**) Centralbl. f. d. med. Wissenschaften. 1879.

um nicht nur die Canäle, sondern auch die Fasern zum Verschwinden zu bringen.

Das oben angeführte Auge wurde zu so ausführlicher Beschreibung deshalb gewählt, weil wir in seinen pathologischen Veränderungen eine Einblick über den Ort gewinnen, von welchem der grössere, mithin der mittlere und hintere Abschnitt des Glaskörpers das Material nicht nur für seine Ernährung und in unserem speciellen Falle für seine pathologischen Processe, sondern auch in den seltenen Fällen seiner Regeneration zu schöpfen scheint. Bei allen diesen Processen kann die Retina für die mit ihr bedeckten Theile des Corpus vitreum als Matrix corporis vitrei bezeichnet werden. Aus ihr treten die Zellen in den Glaskörper. Solche aus der Retina in den Glaskörper hindurchtretende Zellen zu beobachten, gelingt zuweilen auch im ganz normalen Auge, wenn man viele mikroskopische Querschnitte von Retina und Glaskörper zusammen anfertigt. Von einer auffällig stärkeren Vermehrung der Zellen des Glaskörpers an der Pars ciliaris im Vergleiche zu seinen übrigen Abschnitten konnte ich mich nicht überzeugen.

Schwalbe hat in letzter Zeit nachgewiesen, dass in der Umgebung des Sehnerveneintritts sich mehr Zellen in dem Glaskörper finden. Auch nach meinen Untersuchungen fanden sich die Zellen in der Umgebung der Papille in grösserer Zahl, um gegen den Aequator abzunehmen und in der Nähe der Ora serrata wieder häufiger zu erscheinen. Uebrigens ist diese Thatsache so bedeutenden individuellen Schwankungen unterworfen, dass sie nur in allgemeinster Weise angenommen werden darf.

Schon früher habe ich bei Beschreibung der Limitans der trichterförmigen Ausstülpungen gedacht, welche zwischen Ora serrata und Aequator zuweilen sich in den

Glaskörper einsenkend beobachtet werden. Da nun diese Einstülpungen oft mit Zellen umgeben gefunden werden, so erscheinen sie als die Prädilectionsstellen für die Einwanderung der Zellen in den Glaskörper. Die bisher von Vielen vertretene Ansicht, dass bei Entzündung des Glaskörpers die zellige Infiltration stets ihren Anfang an der Pars ciliaris retinae nimmt, konnte ich nicht bestätigen. Die pathologischen Processe im Glaskörper beginnen in seiner oberflächlichsten Schichte, ja wie wir in dem oben angeführten Falle (Fig. 4) gesehen haben, sogar zwischen ihm und der Limitans und stets da, wo die die Erkrankung hervorrufende Ursache eingewirkt hat. In dem oben beschriebenen myopischen Auge sahen wir, dass gerade der vordere Theil des Glaskörpers bis zum Aequator normal war und der ganze entzündliche Process vom Aequator beginnend sich auf den hinteren Theil des Bulbus beschränkte. Die vorerwähnte Ansicht basirte auf der Voraussetzung, dass die Matrix corporis vitrei ausschliesslich nur durch die Gefässe der Chorioidea, nämlich der Processus ciliares gebildet werden. Nach meinen Untersuchungen kann ich nicht umhin, ohne dadurch den Ciliarfortsätzen ihre Bedeutung für die Ernährung der ihnen anliegenden Glaskörper-Partien absprechen zu wollen, eine eben so wichtige Rolle den Gefässen der Retina für die hinteren Abschnitte des Glaskörpers zuzuerkennen. In den Fällen der Glaskörperentzündung treten die Zellen aus der Netzhaut in den ihr angrenzenden Theil des Corpus vitreum, wovon ich mich nicht nur in dem oben citirten, sondern auch in anderen zu diesem Zwecke untersuchten Bulbis überzeugt habe.

Bei dieser Entzündung des Glaskörpers, wenn es überhaupt erlaubt ist, die vermehrte Auswanderung von Zellen aus den Retinalgefässen in das Corpus vitreum mit diesem Namen zu bezeichnen, scheinen die ursprüng-

lichen Glaskörperzellen keinen activen Antheil zu nehmen. Wenigstens ist an ihnen, so lange die neuen Zellen zwischen Limitans und Glaskörper liegen, keine Veränderung wahrzunehmen. Hat einmal die Einwanderung stattgefunden, so ist der Antheil der Glaskörperzellen an den pathologischen Veränderungen unmöglich zu ermitteln, da die Invasionszellen zu innig mit ihnen vermischt sind.

Es hat viel Wahrscheinlichkeit, dass der Endothelüberzug, welcher zuweilen bei Glaskörperablösung auf der Limitans zu sehen ist, von den aus der Retina einwandernden Zellen abstammt.

Aus der Retina kommen endlich auch die für die Regeneration des Glaskörpers erforderlichen Zellen, wovon ich mich am klarsten bei Untersuchung eines mir vom Geh. Sanitätsrath Mooren mit klinischer Bemerkung „Staphyloma totale" zugeschickten Auges überzeugen konnte. Die Cornea dieses Bulbus war verdickt und unregelmässig ausgebuchtet. Die Iris mit der hinteren Cornealfläche verwachsen. Die Linse luxirt, der Glaskörper zwischen Linse und Sclera zur Cornealwunde vorgeschoben; das Corpus ciliare atrophisch, die Lage der Chorioidea normal, die Retina am äusseren Aequator auf eine kleine Strecke abgelöst. Ausser der Glaskörper-Ablösung zeigte dieses Auge wichtige Veränderungen der Retina, in welchen sich Schritt für Schritt der Process der Regeneration des Corpus vitreum verfolgen liess. Im Allgemeinen waren die Schichten der Retina ziemlich gut erhalten, nur an einzelnen Stellen, besonders neben den Gefässen fand sich die Nervenfaserschichte mit serösem Transudate durchtränkt und die einzelnen Fasern aufgelockert (Fig. 10). Die basalen Enden der Stützfasern geschwollen und verlängert wölbten die Limitans gegen das Innere des Bulbus vor. Die Stäbchenschichte war nur in der abgelösten Netzhautpartie geschwollen, an den übrigen Abschnitten normal. Zahlreiche kleine flache Erhabenheiten besetzten

an vielen Stellen die innere Oberfläche der Limitans, welche sich an mikroskopischen Querschnitten als zusammengehäufte Zellengruppen darstellten (Fig. 10. z.); durch diese Zellenanhäufung wurde einerseits die Nervenfaserschichte von der Limitans wellenförmig abgelöst und der hiedurch entstandene Raum dicht von Zellen erfüllt, andererseits aber dieser Stelle correspondirend lag eine ebenso circumscripte Zellenanhäufung (Fig. 10. y.), und beide Zellengruppen trennend liess sich die scharf doppelt conturirte Linie der Limitans verfolgen. An einzelnen Stellen erschien ein oder die andere Zelle wie eingeklemmt (Fig. 10. x.) in der Limitans selbst, wodurch bei Berücksichtigung der übrigen pathologischen Erscheinungen die Ueberwanderung der Zellen auf die innere Seite wohl ausser Zweifel gesetzt wird.

Während die soeben beschriebenen Erhabenheiten auf der Limitans nur dicht an einander gedrängte Zellen erkennen liessen, so konnte bei Untersuchung anderer Stellen in diesen Zellenconglomeraten deutlich faserige Intercellurlarsubstanz beobachtet werden (Fig. 3. d.). Hier hatte man offenbar mit einem späteren Stadium der Entwicklung zu thun, welches zwei Formen ihrer inneren Anordnung zu erkennen gab. In der einen fand sich die Intercellularsubstanz schon in eine zäh durchsichtige lamellöse Masse umgewandelt, welche sich mit Ausnahme eines grösseren Zellenreichthums in Nichts von gewöhnlichem Glaskörper unterscheiden liess.

In der andern Form prävalirten aber die Spindelzellen über die Rundzellen, die dichte faserige Zwischenzellensubstanz, reich entwickelt, giebt dem Ganzen ein Gepräge eines bindegewebigen Auswuchses, welcher grosse Aehnlichkeit zeigt mit den Netzhautauswüchsen, die Iwanoff*) bei der chronischen Retinitis interstitialis

*) v. Graefe's Arch. f. Ophthalm., Bd. XI., Abth. 1., S. 136, Taf. IV., Fig. 3 und 4.

beschrieben hat. Sowohl hier wie dort communiciren diese Auswüchse mit dem Gewebe der Retina.

Ueber die Art und Weise, wie aus den Zellen die Vitrina sich bildet, lässt sich zur Zeit noch nichts Bestimmtes sagen und nur die Thatsache als Resultat der Untersuchung feststellen, dass das Material für ihre Bildung in Form von Zellen aus der Retina bezogen wird.

Aus dem früher Mitgetheilten ist es sehr wahrscheinlich, dass bei Entzündung sowohl als auch bei Regeneration des Glaskörpers die Zellen aus der Netzhaut bezogen werden und möchte ich mich nach Analogie der Entzündung anderer Organe und auf Grund der oben erwähnten Beobachtungen der herrschenden Meinung anschliessen, dass auch hier das Material von den Gefässen der Netzhaut geliefert wird. Es sind die in solchen Fällen in grosser Menge aus der Retina kommenden Zellen weisse Blutkörperchen.

Schwerer ist es, sich eine Ansicht zu bilden über die Herkunft derjenigen Zellen, aus denen sich ein Mal auf der inneren Oberfläche der Limitans Bindegewebe, das andere Mal Glaskörper bildet. Aus der embryonalen Entwicklungszeit des Glaskörpers selbst, sowie auch der Gefässe der Netzhaut bleiben, wie Iwanoff nachgewiesen hat, hie und da einige Zellen von dem Bildungsmaterial derselben auf der äusseren Fläche der Limitans durch das ganze Leben zurück, von denen ich die Vermuthung aussprechen möchte, dass sie wie für die Regeneration des Glaskörpers, so auch für die Neubildung des Bindegewebes die Quelle abgeben können. Zuweilen scheinen beide Processe neben einander einherzugehen, für deren Entstehung eine andere Erklärung vollständig fehlt.

Diese Beobachtung spricht sehr für die schon von Schwalbe, Kölliker u. a. hervorgehobene Verwandtschaft des Glaskörpers mit dem Bindegewebe.

Hier soll die Beschreibung eines Auges gegeben werden, welches ich der Güte des Hofraths Pagenstecher verdanke und welches neben den Hohlräumebildungen des Glaskörpers noch später zu besprechende Veränderungen darbot.

Das Auge wurde im Horizontal-Durchmesser geöffnet und ergab im Längendurchmesser 26 Mm., im Breiten-Durchmesser 24 Mm.

Die Cornea war stark nach vorne gewölbt. Die Sclera an der Ora serrata bedeutend verdünnt und ausgebuchtet (Staphyl. scleae). Die Iris zeigte die durch eine Iridectomie nach aussen hervorgerufene Veränderung und eine Synechia anterior. Die Linse war getrübt und mit einem Capselstaar versehen.

Retina wie Chorioidea waren in ihrer Lage normal. Auf der dem Innern des Bulbus zugekehrten Fläche der erstern erschien schon dem unbewaffneten Auge eine eigenthümliche Zeichnung von hellen, weisslichen Streifen, welche bei genauerer Untersuchung mit der Loupe einestheils die dunklen Netzhautgefässe zu beiden Seiten als weissliche Säume begleiteten, anderentheils aber ein selbstständiges zartes Geflechte in den Zwischenräumen dieser Gefässe bildeten.

Am Schönsten konnte aber die Anordnung der soeben beschrochenen Streifen an der Macula lutea beobachtet werden. Von dem Centrum der Macula, welcher als weisser erhöhter Punkt erschien, lief in radiärer Anordnung ein Theil dieser Streifen in der Retina weiter, während ein anderer Theil schlingenförmig umzubiegen schien und wieder andere in vielfältigen Anastomosen mit ersteren sich verbindend, ein zierliches filigranartiges Netzwerk bildeten.

Die normale Ausbreitung des Glaskörpers in dem durch die Retina begrenzten Cavum des Bulbus wurde an vielen Stellen durch Hohlräume in der Glaskörper-

Substanz unterbrochen. Besonders auffallend erschien die Bildung einer grösseren Höhle zwischen Aequator und Sehnerv und einer zweiten um den Eintritt des Sehnerven herum. Diese beiden Hohlräume des Corpus vitreum wurden durch ein membranartiges Septum von einander getrennt, welches aus verdichteter Glaskörpersubstanz bestehend an dem noch an der Limitans haftenden Theile des Glaskörpers seinen Ursprung nahm und sich bis gegen das Anfangs erwähnte Staphyl. sclerae erstreckte. Ein dritter grosser Hohlraum befand sich an der Ora serrata. Auch hier liessen sich 3—4 Stränge verfolgen, welche von dem an der Retina befindlichen dünnen Glaskörperreste durch die Höhle zu der entgegengesetzten Wand des Hohlraumes zogen. Die mikroskopische Untersuchung dieser Verbindungsfäden ergab einen faserigen, mit runden, lymphkörperähnlichen Zellen erfüllten Bau.

Ausser in dem oben erwähnten, ist es mir noch in einigen anderen Fällen gelungen, Hohlräume im Glaskörper zu beobachten. Die allgemeine Charakteristik dieses Processes besteht darin, dass die Hohlräume sich anfangs in der Nähe der Limitans bilden und zwar so, dass immer eine mehr oder weniger dicke Schichte von Glaskörper auf der Netzhaut liegen bleibt. Die Regionen des Bulbus, in welchem diese Hohlräume sich finden, sind ganz verschieden, einmal in der Nähe der Ora serrata, das andere Mal am Aequator, aber entschieden am häufigsten in der hinteren Hälfte des Auges, nicht weit vom Nerveneintritt und der Macula.

In einigen Fällen waren die Hohlräume nur durch feine Membranen von einander geschieden, welche aus verdichtetem Glaskörpergewebe bestanden. In ihrer Grösse zeigten sie sehr bedeutende Verschiedenheit und wurde das Maximum von 11 Mm. in einem Hohlraum des oben beschriebenen myopischen Auges beobachtet.

Die innere Oberfläche der Höhle ist häufig glatt, doch habe ich schon im myopischen Auge der kleinen Fetzen und Fäden gedacht, welche unter Wasser als Ueberbleibsel abgerissener Membranen und Fäden an der inneren vorderen Wandoberfläche flottirten. Von der äusseren gegen die Retina gewendeten aus Glaskörper bestehenden Höhlenwand, nehmen solche Fäden ihren Ursprung mit breiter Basis, um sich mit ihren Enden in den gegenüber liegenden Glaskörper einzusenken. Unter dem Mikroskop lassen sich diese Fäden aus feinen Faserbündeln zusammengesetzt erkennen, welche manchmal in ziemlich regelmässiger Weise in ihrem Verlaufe, wie eingeschnürt erscheinen und dadurch den Eindruck von Rosenkränzen machen. Diese rosenkranzförmig eingeschnürten Fäden kommen in verschiedener Dicke vor.

Wieder an anderen Plätzen entsprangen diese Fäden an einem Punkte der hinteren Wand des Hohlraumes, um sich in verschiedener Entfernung mit ihrem anderen Ende in derselben Wand festzusetzen und dadurch mit ihrem mittleren Abschnitte in die Höhle hinein flottirend eine Schlinge zu bilden. Wie weit sich die Enden der erwähnten Fäden in den Glaskörper hinein erstrecken, konnte ich bis jetzt nicht ermitteln. Auf der Oberfläche dieser Fäden, welche in den Hohlräumen liegen, konnten meist runde Zellen in verschiedener Menge beobachtet werden, an manchen Stellen aber fehlten dieselben.

In der letzten Zeit sind besonders von Schwalbe*) eingehende Untersuchungen über den geschichteten Bau und Spalträume des Glaskörpers gemacht worden, die mir von grosser Bedeutung für die Erklärung der Entstehung der besprochenen Hohlräume zu sein scheinen. In seiner letzten Arbeit kommt Schwalbe auf Grund der Untersuchungen von Brüke an gefrorenen

*) Handbuch der gesammten Augenheilkunde von Graefe u. Sämisch. I.

Augen, von Stilling und Iwanoff an frischen thierischen und menschlichen, von Hannover an in Chromsäure gehärteten Augen und besonders durch seine eigenen Untersuchungen mit allen diesen Methoden zu folgendem Schlusse: „Fasst man alle diese Beobachtungen zusammen und wendet auf den Glaskörper des Menschen dieselbe Erklärung der Chromsäure-Bilder an, wie sie oben für die der Thiere aufgestellt und im Einklange mit all' den Thatsachen gefunden wurde, so haben wir auch beim Menschen eine ähnliche concentrische geschichtete Rinde mit entsprechenden Spalträumen anzunehmen."

Da nach der mikroskopischen Untersuchung die beobachteten Canäle im myopischen Auge die Wege sind, durch welche die Lymphe der Netzhaut mit der im Glaskörper circulirenden communicirt und die Hohlräume in offener Verbindung mit diesen Wegen stehen, so können diese Hohlräume als erweiterte Lymphräume betrachtet und nach den vorliegenden Präparaten als identisch mit den Schwalbe'schen Spalträumen angesehen werden. Wenn es gelungen ist, aus der Retina in den Glaskörper vertical sich erstreckende Canäle nachzuweisen, die mit im Corp. vitr. der Oberfläche der Limitans parallel laufende Spalten communiciren; wenn weiter diese Spalten sich erweiternd kleine Hohlräume von 1—2 Mm. im Diameter bilden, welche in offener Communication mit der Retina stehen und zwar mit der Stelle der Netzhaut, zwischen Limitans und Nervenfaserschichte, welche Merkel und Henle als Lymphräume dieser Membran bezeichnet haben; wenn also dieses ganze Canalsystem seinen Anfang im Lymphraume der Netzhaut und sein Ende in den Spalt- und Hohlräumen des Glaskörpers findet, so kann die Annahme, dass die Spalträume als Lymphbahnen zu betrachten seien, nicht als eine mit den Thatsachen im Widerspruch stehende

Interpretation, sondern nur als logische Nothwendigkeit angesehen werden.

Mit grosser Wahrscheinlichkeit lässt sich die Entstehung der grösseren Hohlräume durch das Zusammenfliessen kleinerer (Fig. 9. h) erklären und in Folge dessen sind auch diese als erweiterte Lymphräume zu betrachten. Ob diese Hohlräume des Glaskörpers immer in dieser Weise entstehen, ist schwer mit Gewissheit zu ermitteln, doch sehr wahrscheinlich, dass etwas Analoges mit dem myopischen Auge auch hier vor sich geht.

Von den negativen Resultaten, welche die Untersuchung verschiedener anderer Augen in Bezug auf das Vorhandensein solcher Canäle im Glaskörper brachten, kann der Schluss, dass ihre Existenz entschieden verneint werden müsste, nicht gemacht werden, da bei so feinen Untersuchungen Misslingen derselben häufig unvermeidlich ist.

Schon lange hat die Physiologie von der Anatomie Aufklärung über die verschiedenen entoptischen Erscheinungen verlangt; ich glaube, dass in den Veränderungen des Glaskörpers, in der Höhlenbildung desselben, vielleicht ein schwacher Anfang zur Lösung dieser Fragen in vorliegenden Untersuchungen gelegt ist.

Mehr Bedeutung könnten aber vielleicht die hier beschriebenen Veränderungen für die Pathologie des Auges haben.

Weiteren Untersuchungen möge es vorbehalten bleiben, die hier mitgetheilten Resultate der Höhlenbildung und ihrer Entstehung mit den entoptischen Erscheinungen bei Myopie und den Entzündungen der Membranen am hinteren Pole des Bulbus in Zusammenhang zu bringen.

Der zuletzt beschriebene Bulbus zeigte die Eigenthümlichkeit, dass die Gefässe der Netzhaut nicht nur

zu ihren beiden Seiten von weissen Canälen begleitet waren, sondern dass auch diese weissen Streifen ein selbstständiges Netz zwischen den retinalen Gefässen bildeten, welches am schönsten an der Macula zu erkennen war.

Die mikroskopische Untersuchung ergab, dass diese Netze zwischen Limitans und Nervenfaserschichte ihre Lage haben und die Limitans von der Netzhaut abgehoben, die Nervenfaserschichte aber im Gegentheile gegen die äusseren Retinalschichten verdrängt war. Dadurch musste, im Querschnitte betrachtet ein mit Netzhauttheilen umgebener Canal entstehen. Besonders häufig fanden sich diese canalartigen Lücken im Netzhautparenchym dicht zu beiden Seiten der Gefässquerschnitte der Retina und communicirten mit einander durch einen verschieden weiten unter dem Blutgefässe durchlaufenden Verbindungsgang. In einem weiteren Stadium der pathologischen Entwickelung erschien die Nervenfaserschichte besonders an diesen Stellen so gelockert, dass die Gefässe in weitmaschigem und colloidähnlich entartetem Gewebe zu liegen kamen.

Bei der mikroskopischen Untersuchung des zwischen den Gefässen liegenden Netzes zeigte sich die pathologische Veränderung in derselben Weise, aber das Lumen dieser Canäle war kleiner und noch schärfer begrenzt.

Diese Verengerung des Lumens der Canäle nimmt, je näher man der Macula lutea kommt, zu. In der Fovea centralis ist die Limitans blasenartig von der Retina abgehoben. Es scheinen die weissen Canäle in radiärartiger Anordnung von dieser Blase wie aus einem centralen Reservoir auf die Fovea centralis auszustrahlen und an Kaliber zuzunehmen in dem Verhältnisse ihrer Annäherung an die Grenze der Macula.

Der Inhalt dieser Canäle besteht aus der schon früher erwähnten Schüppchenmasse, in welcher man öfter lymphoiden Körpern begegnen kann.

Es ist mir nie gelungen, dieses oben beschriebene, aus Canälen bestehende Netz auf der ganzen Ausdehnung der Retina so deutlich zu beobachten, wie in diesem oben beschriebenen Auge. In geringerer Ausdehnung und theilweise liess sich die Veränderung auch in anderen Bulbi nachweisen. Ebenso zeigte sich mikroskopisch bei anderen Augen dasselbe Bild.

Um die Bedeutung dieser netzförmigen Canäle zu ermitteln, wurde die Netzhaut bei einem an Retinitis leucaemica erkrankten Auge untersucht. Auch hier fanden sich ganze Reihen solcher netzförmiger Canäle, nur mit dem Unterschiede, dass sie dicht gefüllt mit Lymphkörperchen waren. Ebenso gelang es bei Retinitis pigmentosa dieselben Canäle zu entdecken, in welchem Falle einige dieser Canäle deutlich mit endothelähnlichen Zellen bekleidet waren.

In einem vom Geh. Sanitätsrath Mooren überschickten Auge mit Glaucoma acut. fanden sich neben Hohlräumen im Glaskörper die Bildung eines solchen Netzes auf der Limitans bis an die Ora serrata verbreitet. Hier war der Inhalt der Canäle ganz durchsichtig mit Ausnahme der Macula und des Sehnerveneintrittes, wo sich die gewöhnliche, aus Schüppchen bestehende Masse, wie oben erwähnt, fand.

In Anbetracht dieser Thatsachen ist es schwer, den Gedanken zu unterdrücken, dass diese der makroskopischen Untersuchung sich als Netze darstellenden Canäle präformirte Wege für die in der Netzhaut circulirende Lymphe sind. Man muss hiernach annehmen, dass die Limitans unter normalen Verhältnissen an diesen Stellen nur schwach mit der Retina verbunden ist und diese Abhebung von der Netzhaut mit Aus-

buchtung der Limitans und Verdrängung der Nervenfaserschichte in pathologischen Fällen, wenn der Zufluss der Lymphe vermehrt oder eine Stauung der letzteren durch verhinderten Abfluss eingetreten ist, hervorgerufen wird. Für diese Annahme sprechen auch die zahlreichen Erhabenheiten, deren schon früher auf der Innenfläche der Netzhaut im staphylomatösen Auge erwähnt wurde; denn auch diese scheinen partielle Erweiterungen der Lymphwege zu sein. Höchst beachtenswerth ist der Umstand, dass, je grösser und zahlreicher diese Erhabenheiten und je deutlicher sich das Netzwerk auf der Retina zeigte, desto tiefer die Excavation des Sehnerven in den einzelnen Fällen sich darstellte.

Erklärung der Abbildungen.

Fig. 1. Querschnitt eines staphylomatösen Bulbus mit Ablösung und Regeneration des Glaskörpers. s Sclera. ch Chorioidea. n Netzhaut. g Abgelöster Glaskörper. m Erhabenheiten auf der Netzhaut. h Hannover'scher Canal.

Fig. 2. Regenerirter Glaskörper. m Netzhaut. b Oberflächliche Schicht des regenerirten Glaskörpers. c Tiefere Schicht desselben. a Verdickung der Nervenfaserschicht.

Fig. 3. n Netzhaut. g Abgelöster Glaskörper. d Regenerirter Glaskörper.

Fig. 4. n Netzhaut. g Glaskörper. c Zelleninfiltration zwischen Glaskörper und Limitans.

Fig. 5. n Netzhaut. g Glaskörper. a Wandlose Canäle in demselben.

Fig. 6. n Netzhaut. l Limitans. g Glaskörper. a Canal sp Seitliche Spalträume.

Fig. 7. n Netzhaut. l Limitans. g Glaskörper. a Canäle im Glaskörper. f Fasern in den Canälen.

Fig. 8. n Netzhaut. l Limitans. g Glaskörper. c Trichterförmige Einstülpung der Limitans in Form eines Canals.

Fig. 9. Hohlräume im Glaskörper. n Netzhaut. l Limitans. g Glaskörper. b Hohler Strang. a Canäle im Glaskörper. h Hohlräume.

Fig. 10. n Netzhaut. l Limitans. z Zelleninfiltration zwischen Limitans und Nervenfasernschichte. g Zellenanhäufung an der inneren Oberfläche der Limitans. x In Limitans eingeklemmte Zellen.

Berlin, Druck von W. Büxenstein.

Fig. 1.
Fig. 2.
Fig. 3.
Fig. 4.
Fig. 8

Fig. 5.

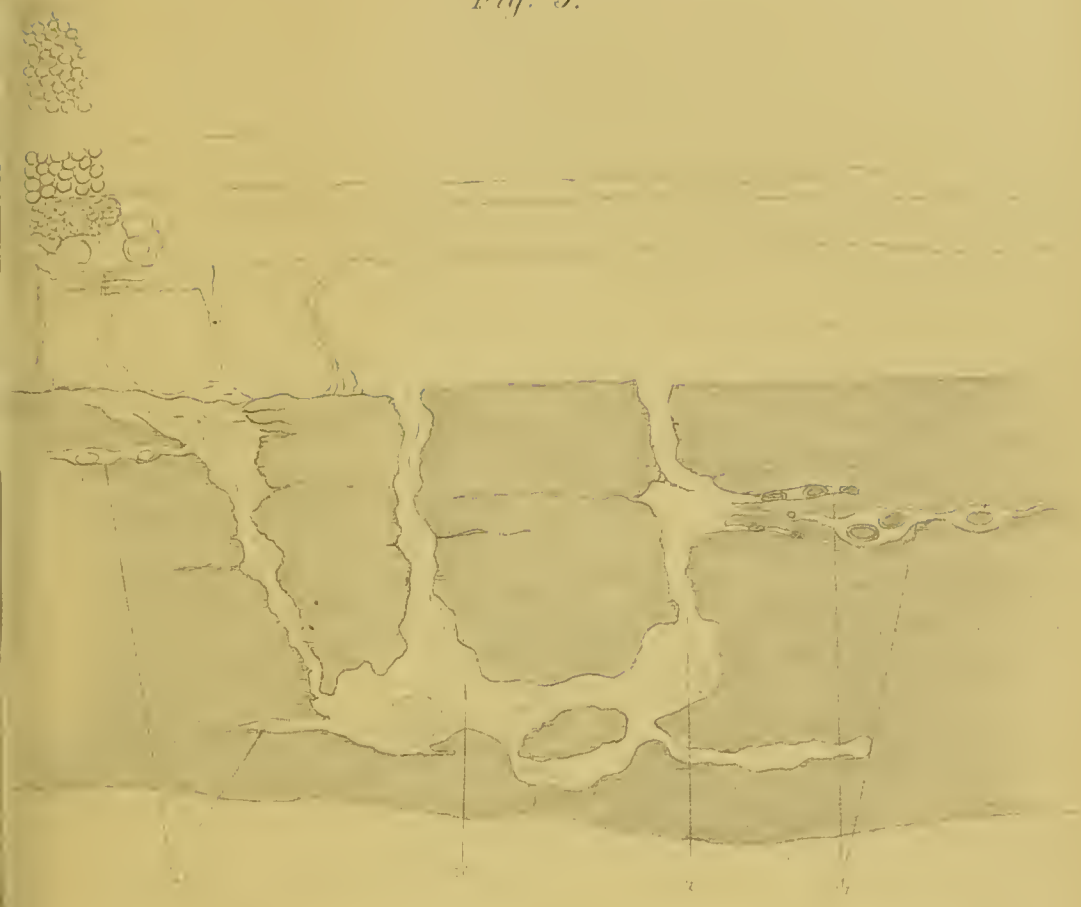

Fig. 6

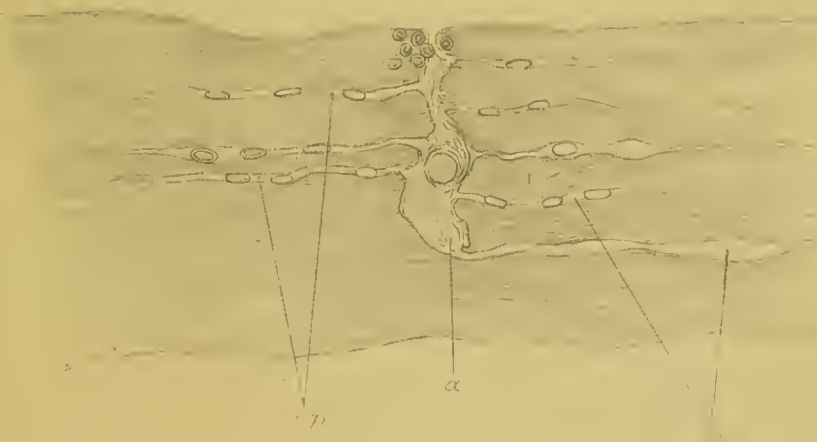

Fig. 10.



Fig. 9

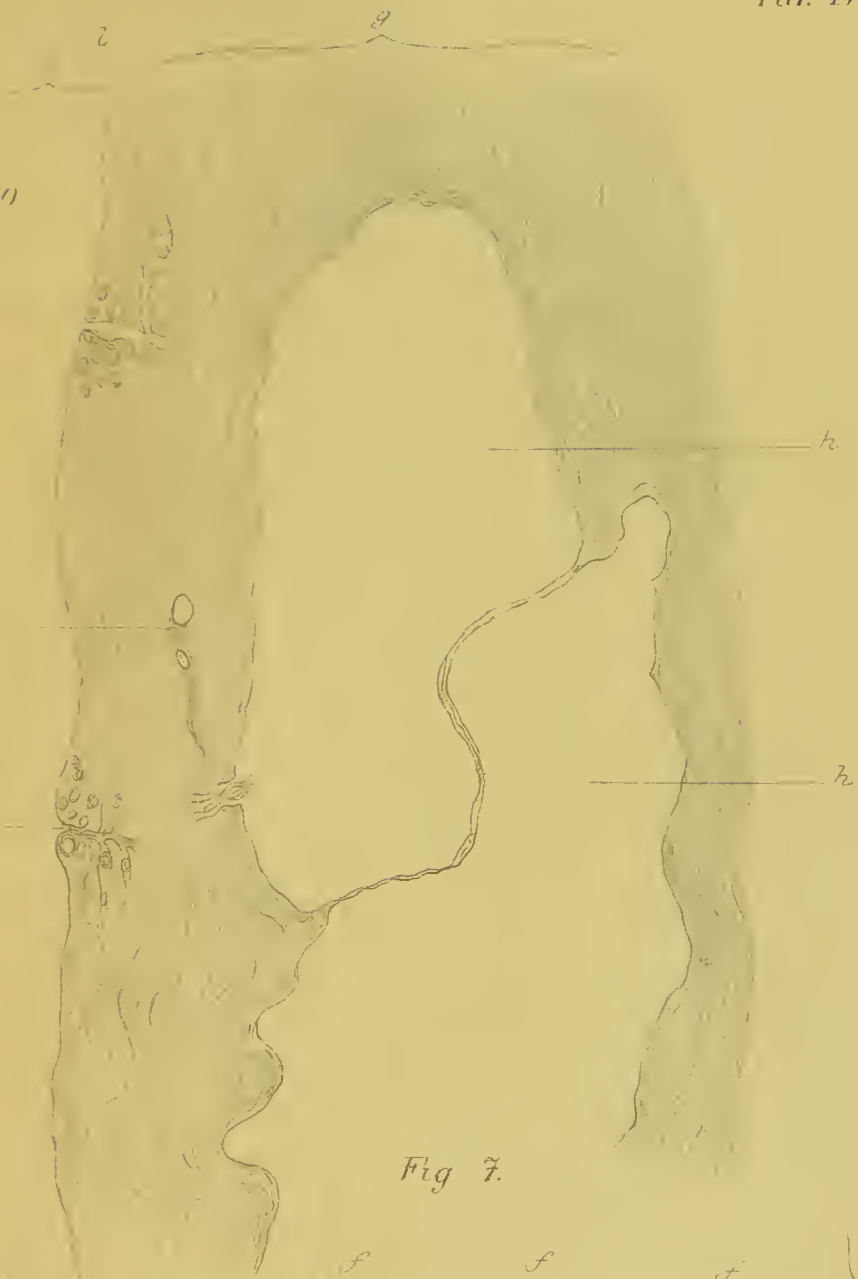

Fig 7.

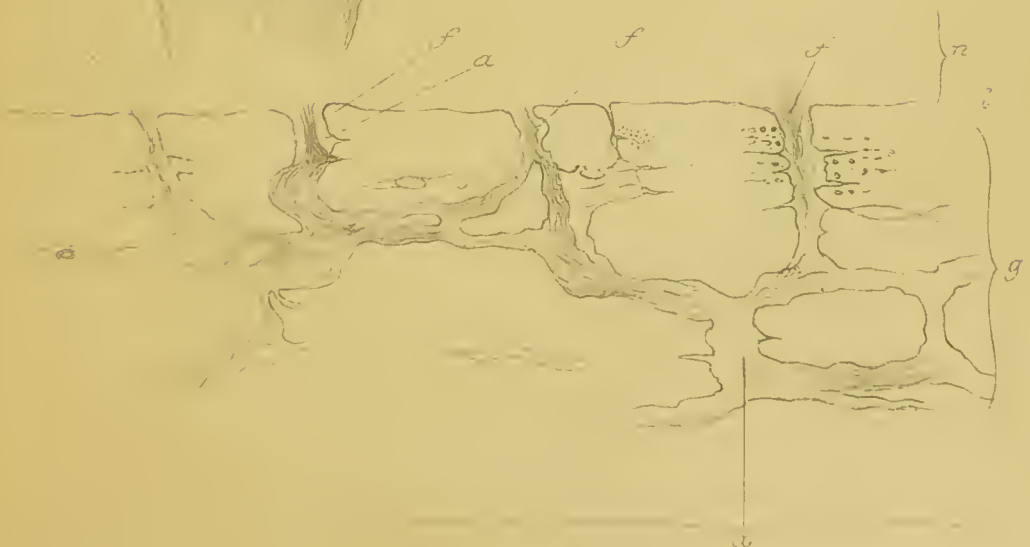

Atl. Schütze lith. Inst. Berlin